MESTRADO EM ODONTOLOGIA

ROBERTO PUERTAS GARCIA

IMPACTO DA HIPERGLICÊMIA E DO TRATAMENTO COM METFORMINA NA EXPRESSÃO DE OSTEOPROTEGERINA, DO LIGANTE DO RECEPTOR ATIVADOR DO FATOR NUCLEAR KAPPA B, OSTEOCALCINA E OSTEOPONTINA NAS FASES INICIAIS DO REPARO ÓSSEO ALVEOLAR EM RATOS.

Guarulhos

2016

ROBERTO PUERTAS GARCIA

IMPACTO DA HIPERGLICÊMIA E DO TRATAMENTO COM METFORMINA NA EXPRESSÃO DE OSTEOPROTEGERINA, DO LIGANTE DO RECEPTOR ATIVADOR DO FATOR NUCLEAR KAPPA B, OSTEOCALCINA E OSTEOPONTINA NAS FASES INICIAIS DO REPARO ÓSSEO ALVEOLAR EM RATOS.

Dissertação apresentada à Universidade Guarulhos para o exame de Qualificação para obtenção do título de Mestre em Odontologia , Área de Concentração: Implantodontia

ORIENTADORA: Prof[a]. Dr[a]. Marta Ferreira Bastos
CO- ORIENTADORA: Prof[a]. Dr[a]. Poliana Mendes Duarte

Guarulhos

2016

Ficha catalográfica elaborada pelo Sistema de Bibliotecas Fernando Gay da Fonseca
Universidade de Guarulhos

P216i

Puertas Garcia, Roberto
Impacto da hiperglicêmia e do tratamento com metformina na expressão de opg, rankl, osteocalcina e osteopontina nas fases iniciais do reparo ósseo alveolar em ratos. / Roberto Puertas Garcia. -- 2016.
64 f.; 31 cm.

Orientadora: Profª. Dra. Marta Ferreira Bastos

Dissertação (Mestrado em Odontologia) – Centro de Pós-Graduação e Pesquisa e Extensão, Universidade Guarulhos, Guarulhos, SP, 2016.

1. Regeneração óssea 2. Metformina 3. Diabetes mellitus 4. Osteoprotegerina 5. Ligante RANK 6. Osteocalcina 7. Osteopontina 8. Imunohistoquímica I. Título II. Bastos, Marta Ferreira (Orientadora). III. Universidade Guarulhos

A Comissão Julgadora dos trabalhos de Defesa de Dissertação de MESTRADO, intitulada "IMPACTO DA HIPERGLICÊMIA E DO TRATAMENTO COM METFORMINA NA EXPRESSÃO DE OSTEOPROTEGERINA, DO LIGANTE DO RECEPTOR ATIVADOR DO FATOR NUCLEAR KAPPA B, OSTEOCALCINA E OSTEOPONTINA NAS FASES INICIAIS DO REPARO ÓSSEO ALVEOLAR EM RATOS" em sessão pública realizada em 18 de fevereiro de 2016, considerou o candidato ROBERTO PUERTAS GARCIA aprovado.

COMISSÃO EXAMINADORA:

1. Profa. Dra. Marta Ferreira Bastos (UNG) Marta F Bastos

2. Prof. Dr. Flávio de Ávila Kfouri (FMU)

3. Prof. Dr. Jamil Awad Shibli (UNG)

Guarulhos, 18 de fevereiro de 2016.

Dedico, com profundo respeito e emoção, este trabalho,

Ao meu Senhor criador, pela graça de estar vivo e usufruir de todos os encantos da vida.

Aos meus pais, pessoas integras, fieis e companheiras que tiraram de si para oferecer a mim, uma vida honrada e com estudos de qualidade. Saibam que se pudesse escolher "pais" em outras vidas, vocês seriam escolhidos novamente.

Aos meus filhos Matheus e Felipe que "presenciaram" em minhas ausências a dedicação ao estudo. Espero ter a honra de um dia sentir de vocês o amor que sinto por vocês e contribuir em suas escolhas.

Ao meu irmão Renato, minha irmã Adriana e meu cunhado Paulo que respeitaram meus momentos de introspecção nos estudos, e souberam me oferecer outros, com alegria e descontração, quando estivemos juntos.

A minha tia Arsen, simplesmente "tia", que sempre quando me encontrou, não mediu esforços para me acolher como um filho.

AGRADECIMENTOS

À Universidade Santo Amaro por ter me dado o alicerce na Odontologia.

À Santa Casa de Misericórdia de São Paulo na figura do Dr. Jorge Gdikian "*in memorian",* por aprimorar meus conhecimentos e despertar meu verdadeiro fascínio pela cirurgia odontológica.

À Universidade Camilo Castelo Branco, na figura do Dr. Antonio Carlos Rodrigues Silva, pela minha introdução no mundo da Implantodontia.

À Universidade Guarulhos pela estrutura e seriedade com que trata a pesquisa e seus pós-graduandos.

À Fundação de Amparo à pesquisa do Estado de São Paulo (FAPESP processo no. 2013/09628-2) pelo apoio financeiro e institucional na realização de deste projeto.

À Professora Dra. Magda Feres pela excelência com que conduz o programa de Pós-Graduação em Odontologia da Universidade Guarulhos.

À minha orientadora Professora Dra. Marta Ferreira Bastos pela incansável dedicação e apoio a esta pesquisa. Desnecessárias são as palavras para exemplificar sua verdadeira alegria em estar e lidar com o ambiente laboratorial, onde pude, como um privilegiado, usufruir deste dom, aumentado meus conhecimentos.

À minha co-orientadora Poliana Mendes Duarte, pela organização, delineamento e apoio ao trabalho.

Ao professor Dr. Jamil Awad Shibli que sempre compartilhou comigo seu vasto conhecimento clínico-científico, sua simplicidade pessoal, seu companheirismo e livre arbítrio, sem deixar de lado e exigência necessária para a excelência do curso. Prazer imenso ter sido seu aluno.

Ao professor Flavio de Ávila Kfouri, hoje chefe, colega, amigo, duplista de tênis e pessoa responsável por me apresentar o mundo docente na implantodontia e me incentivar a permanecer crescendo ao seu lado.

À professora Gabriela Giro, que soube com simplicidade e competência impar, nos posicionar frente à verdadeira ciência.

À professora Alessandra Cassoni Ferreira, por tornar descontraídas nossas aulas de seminários, contudo sem perder a imensa prestação de conhecimento e postura, na arte de lecionar.

À professora Luciene Cristina de Figueiredo, pela imensa contribuição em minha formação, com seu exemplar posicionamento e didática em sala de aula.

Ao Dr. Aziz Constantino por ter me instigado a elevar meu patamar na área docente.

Aos demais professores do Curso de pós-graduação em Odontologia, que apesar do pouco convívio contribuíram para minha formação: Prof. Dr. André Figueiredo Reis, Prof. Dr. Leandro Chambrone, Prof. Dr. Marcelo de Faveri.

Aos professores e colegas dos cursos de especialização em implantodontia da ABO-SP, ABO-Osasco, FMU, SOESP, em especial ao Profs. Marcelo Piaia, Luciana Ibara Yugoshi, Luciana Guarino, Thales Porfirio, Nelson Sato, Jonh P. E. Brown, Mauricio Montanari Matheus e Mauricio Mathias, pelo ótimo desempenho nos cursos, principalmente nos momentos em que estive ausente.

Aos colegas de pós-graduação Walterson Mathias Prado, Renato Viana, Eduardo Cury, Jose Carlos Romanini Jr., Luis Fernando Ortega, Ilana Pais, Ginger Baranhuk, Belen Retamal Valdés e Suellen Maciel, pelo convívio sempre agradável. Assim como todas as novas amizades feitas durante o curso, hoje posso chama-los de amigos.

Aos funcionários da Universidade Guarulhos pela atenção despendida à minha pesquisa.

Ao apoio dos colegas de laboratório Fernando de Souza Malta, Geysica Kauane Ribeiro, e Paolla Camacho Vallim que não mediram esforços na ajuda à esta pesquisa.

Aos alunos dos cursos de especialização em implantodontia, no qual sou professor, por entender meus momentos de ausência.

Aos funcionários e dentistas da minha clínica particular por manter o bom andamento dos tratamentos aos pacientes.

A todos que, de alguma maneira, contribuíram com o bom andamento deste estudo.

RESUMO

O objetivo deste estudo foi avaliar histometricamente as fases iniciais do reparo ósseo alveolar e a expressão da osteoprotegerina (OPG), do Ligante do Receptor Ativador do Fator Nuclear Kappa B (RANKL), Osteocalcina (OCN) e Osteopontina (OPN) por imunohistoquímica, em ratos hiper e normoglicêmicos, tratados ou não com metformina. Quarenta animais foram utilizados neste estudo e incluídos nos seguintes grupos experimentais (n=10/grupo): Não hiperglicêmicos (NH), Não hiperglicêmicos Tratados (NHT), Hiperglicêmicos (H) e Hiperglicêmicos tratados (HT). A hiperglicemia foi induzida pela ingestão de frutose e a inoculação subsequente de estreptozotocina (STZ), enquanto os animais pertencentes aos grupos normoglicêmicos foram inoculados com tampão citrato (veículo). Sessenta e nove dias após o início do estudo e 55 dias depois da indução da hiperglicemia, os grupos de NHT e HT foram diariamente tratados com metformina (300 mg/kg de peso corporal) por gavagem até ao final do período experimental, que ocorreu no 84°. dia. Além disso, oito dias antes, o primeiro molar superior de todos os animais foi extraído, e após a eutanásia, as maxilas foram removidas, fixadas, descalcificadas e submetidas a um processamento histológico. Cortes seriados foram obtidos e corados com hematoxilina e eosina para análise histométrica do reparo ósseo alveolar, enquanto as secções coletadas em lâminas silanizadas foram utilizadas para as reações de imuno-histoquímica e análise da expressão OPG, RANKL, OCN e OPN. Os resultados para as avaliações do peso corporal e níveis glicêmia foram realizadas por ANOVA (teste de Tukey), enquanto os resultados da análise histométrica e imunohistoquímica foram pelo teste de Kruskal Wallis (Dunn), e o nível de significância para todas as análises foi estabelecido em 5 % ($p < 0,05$). Não foram detectadas diferenças entre o peso corporal dos ratos e o normo e hiperglicêmicos no início do período experimental, porém ao final do estudo, os grupos normoglicêmicos exibiram maior peso corporal quando comparados com ratos hiperglicêmicos. Além disso, níveis mais elevados de glicose no sangue foram detectados em animais dos grupos de ratos hiperglicêmicos. A análise histométrica mostrou níveis mais baixos de formação óssea em animais hiperglicêmicos tratados e não tratados com metformina. Além disto, animais normoglicêmicos tratados com metformina apresentaram níveis mais baixos de neoformação óssea quando comparado aos animais não tratados. Não houve diferença na proporção de OPG/RANKL entre os diferentes grupos experimentais, bem como para a análise imunohistoquímica da expressão OCN e OPN. Em conclusão, embora a hiperglicemia e o tratamento com metformina tenham afetado os estágios iniciais da neoformação óssea alveolar em ratos, outros estudos são necessários para esclarecer os mediadores e mecanismos envolvidos no impacto negativo da hiperglicemia e do tratamento com metformina sobre o reparo ósseo alveolar.

Palavras-chave: Reparo ósseo alveolar; Ratos; Hiperglicemia; OPG; RANKL; Osteocalcina: Osteopontina.

ABSTRACT

The aim of this study was to evaluate histometrically the early stages of the alveolar bone repair and the expression of Osteoprotegerin (OPG), Receptor Activator of Nuclear Factor Kappa B Ligand (RANKL), Osteocalcin (OCN) and Osteopontin (OPN) by immunohistochemistry, in hyper and normoglycemic rats, treated or no with metformin. Forty animals were used in this study and included in the following experimental groups (n= 10 *per* group): Normoglycemic (NG), Treated Normoglycemic (TNG), Hyperglycemic (H) and Treated Hyperglycemic (TH). The hyperglycemia was induced by fructose ingestion and subsequent inoculation of Streptozocin (STZ), while the animals included in normoglycemic groups were inoculated with citrate buffer (vehicle). Sixty-nine days after the beginning of the experiment and 55 days after the induction of hyperglycemia, the TNG and THG groups were daily treated with metformin (300 mg/ kg body weight) by gavage until the end of the experimental period, which occurred on 84th day. In addition, eight days before at the end of the experimental period, the first maxillary molar of all animals was extracted, and after euthanasia, the maxilla were removed, fixed, decalcified and submitted to the histological processing. Serial sections were obtained and it stained with hematoxylin and eosin for hystometric analysis of alveolar bone repair, while sections collected in silanized slides were used to perform the immunohistochemical reactions for analysis of the OPG, RANKL, OCN and OPN expression. The results for the analysis of body weight and glycemic levels were performed by ANOVA (Tukey test), while the results of the histometric and immunohistochemical analysis were by Kruskal Wallis (Dunn's test), and the significance level for all analyses was established in 5% ($p < 0.05$). No differences were detected between body weight of the normo and hyperglicemic rats at the beginning of the experimental period. However, at the end of the present study, the normoglycemic groups exhibited a greater body weight when compared to hyperglycemic rats. Furthermore, higher levels of blood glucose were detected in animals from hyperglycemic groups. The histometric analysis shown lower levels of bone formation in hyperglycemic animals treated and not treated with metformin. In addition, normoglicemic animals treated with metformin exhibited lower levels of the newly formed bone when compared to non-treated animals. There was no difference in the OPG/RANKL ratio between the different experimental groups, as well for the immunohistochemical analysis of the OCN and OPN expression. In conclusion, although the hyperglycemia and the treatment with metformin have affected the early stages of the newly-formation alveolar bone in rats, further studies are needed to clarify the mediators and mechanism involved in the negative impact of hyperglycemia and of the treatment with metformin on the alveolar bone repair.

Keyword: Alveolar bone repair; Metformin; Immunohistochemistry; OPG; RANKL; Osteocalcin; Osteopontin.

IL-1β	Interleucina 1 beta
IL1-β	Interleucina 1beta
M-CSF	Fator de estimulação de colônias de macrófagos
MMPs	Metaloproteinases de matriz
NFKβ	Fator nuclear Kappa beta
NO	Oxido nítrico
OCN	Osteocalcina
OPN	Osteopontina
PDGF	Fator de crescimento derivado de plaquetas
PG12	Prostaciclina 12
PGE2	Prostaglandina E2
RAGEs	Receptores dos produtos finais avançados de glicosilação
RANK	Receptor ativador do fator nuclear Kappa beta
RANKL	Ligante do receptor ativador do fator nuclear Kappa beta
RUNX-2	Fator de trancrição tipo 2 relacionado ao runt
SB-10	Anticorpo monoclonal para célula osteoprogenitora
SB-20	Anticorpo monoclonal para célula osteoprogenitora
STZ	Streptozotocina
TBV	Volume ósseo trabecular
TGFβ	Fator de crescimento transformador beta
TNFα	Fator de necrose tumoral alfa
UMBs	Unidades multicelulares básicas
VEGF	Fator de crescimento do endotélio vascular
VP3	Integrina VP3
WNT10B:	Sinalizador muscular

SUMÁRIO

1. INTRODUÇÃO

1.1 Diabetes **13**

1.1.1 Modelos experimentais de diabetes **14**

1.1.2 Estreptozotocina **15**

1.1.3 Metformina **15**

1.2 Tecido ósseo **17**

1.3 Remodelação óssea **19**

1.4 Reparo ósseo alveolar **20**

1.4.1 Estudos em humanos **20**

1.4.2. Estudos em Animais **21**

1.5 Moléculas envolvidas no remodelamento e reparo ósseo

1.5.1 OPG/RANKL **22**

1.5.2 Osteocalcina e Osteopontina **24**

1.6 Impacto do diabetes no reparo ósseo alveolar **26**

2. PROPOSIÇÃO **30**

3. MATERIAL E MÉTODOS **31**

3.1. Animais **31**

3.2. Grupos experimentais e delineamento do estudo **31**

3.3. Indução de diabetes tipo 2 **32**

3.4. Exodontia **32**

3.5. Tratamento com Metformina **33**

3.6. Preparo dos cortes histológicos **33**

3.7. Análise histométricas **34**

3.8. Análise imunohistoquímicas **34**

3.9. Análise estatística **35**

4. RESULTADOS **36**

5. DISCUSSÃO **43**

6. CONCLUSÃO **47**

REFERÊNCIAS **48**

1 INTRODUÇÃO

1.1 Diabetes

O diabetes mellitus é uma desordem metabólica de múltipla etiologia caracterizada pela hiperglicemia crônica e distúrbios no metabolismo de carboidratos, lipídeos e proteínas, ocasionados por defeitos na secreção e/ou na ação da insulina (Organização Mundial de Saúde, 1999).

Dados recentes da Federação Internacional de Diabetes apontam que existem cerca de 400 milhões de diabéticos na população mundial. Deste total, 5 a 10% apresentam o diabetes tipo 1, também denominado de insulino-dependente, e classificado como uma doença autoimune na qual linfócitos T passam a reconhecer como estranhas e a destruir as células β pancreáticas, responsáveis pela produção de insulina (Snouffer, 2015). O diabetes tipo 2 é o tipo mais comum de diabetes, acometendo cerca de 90% a 95% da população diabética, e é caracterizada pela progressiva diminuição da ação da insulina seguida pela disfunção das células β do pâncreas devido ao uso ineficiente da insulina pelo organismo. Pode ser observado o desenvolvimento da resistência à insulina que promove a diminuição da capacidade de músculos, tecido adiposo e fígado responderem à insulina (Tartaranni;Bogardus, 2001; American Association of Diabetes, 2012). Vale a pena ressaltar, que enquanto o diabetes tipo 1 é uma patologia em que não existe a possibilidade de prevenção, o tipo 2 é causado por uma predisposição genética associado ao excesso de peso corporal e sedentarismo que afeta crianças e adultos, e que consequentemente poderia ser evitada (Snouffer, 2015).

A hiperglicemia crônica característica da diabetes está associada com a ocorrência de danos teciduais em longo prazo, que promovem a disfunção de diferentes órgãos, tais como: olhos, rins, nervos, coração e vasos sanguíneos (American Diabetes Association, 2014). Além disto, a hiperglicemia pode também promover diversos efeitos celulares e moleculares que resultam em *stress* oxidativo, exacerbação da resposta infamatória e alterações vasculares. Estas alterações celulares e moleculares são desencadeadas pela geração dos produtos finais avançados de glicosilação (AGEs) e a consequente interação destes com seus receptores (RAGEs) que promovem a produção das espécies reativas do oxigênio e de mediadores pró-inflamatórios, tais como Interleucina (IL)-1ß, Fator de Necrose Tumoral alfa (TNF-α), IL-6 e metaloproteinases de matriz (MMPs) (Yan et al., 2008; Yan et al., 2009; Graves;Kayal, 2008; Claudino et al., 2012).

Recentemente, Shanbhogue et al. (2015) descreveram que existem evidencias substanciais que associam o diabetes tipo 2 com um aumento da fragilidade óssea e do risco de fraturas. Porém, os mecanismos envolvidos neste aumento da fragilidade óssea não foram completamente elucidados, mas acredita-se que obesidade, *stress* oxidativo, hiperglicemia e acumulo dos AGEs estejam associados a este processo.

Embora os estudos clínicos sejam capazes de apontar o diabetes como um fator que interfere na qualidade do tecido ósseo, existem muitos fatores de confundimento que dificultam determinar os reais mecanismos celulares e moleculares que ligam o diabetes mellitus a uma prejudicado reparo do osso alveolar. Desta forma, o desenvolvimento de modelos animais se torna essencial para um melhor entendimento da relação entre reparo ósseo e diabetes.

1.1.1 Modelos experimentais de diabetes

Diferentes modelos experimentais têm sido desenvolvidos para uma melhor compreensão da patogênese da hiperglicemia, incluindo primatas não humanos, mamíferos (porcos, cachorros, gatos) e roedores (coelhos, ratos e camundongos). Os roedores têm sido a primeira escolha dentre os animais de pequeno porte, devido a facilidade na manipulação, custo reduzido para acondicionamento e dieta. Os modelos que utilizam roedores são divididos em duas principais categorias: genéticos ou os experimentalmente induzidos. Em diabetes tipo 2, os modelos genéticos mimetizam a patogênese da doença e são utilizados para estudos em diversas áreas como: nefropatia, retinopatia, cardiomiopatia, entre outros. Porém, estes animais apresentam custo elevado, são difíceis de manter no ambiente de biotério e normalmente difíceis de serem encontrados (Islam;Loots, 2009). Modelos experimentais não genéticos são mais baratos e fáceis de serem desenvolvidos (Srinivasan et al., 2005; Reuter et al., 2007). Os modelos utilizando nicotinamida em associação com estreptozotocina e animais inoculados com estreptozotocina e dieta rica em gordura têm sido considerados os melhores modelos para diabetes tipo 2 (Masiello et al., 1998; Srinivasan et al., 2005; Reuter et al., 2007; Islam;Wilson, 2012). Recentemente Wilson e Islam (2012) sugeriram um novo modelo experimental de diabetes tipo 2 induzida, no qual ratos recebiam água acrescida de 10% de frutose durante as duas primeiras semanas do período experimental e em seguida eram inoculados com estreptozotocina (40 mg/kg de peso corpóreo) via intraperitoneal. Os autores demonstraram que o modelo experimental proposto apresentou uma condição diabética estável durante as 11 semanas do período experimental e que propuseram a utilização deste

modelo como um novo e alternativo método para o estudo do diabetes tipo 2 e para *screening* de novas drogas antidiabéticas.

1.1.2 Estreptozotocina

A estreptozotocina (STZ) é um agente diabetogênico usual, de escolha para a produção de diabetes mellitus experimental. Esta droga atua especificamente sobre as células β do pâncreas e, quando inoculado em ratos, produz uma resposta reduzida da insulina à administração de glicose, mimetizando uma deficiente tolerância à mesma e um elevado nível plasmático basal da própria glicose (Devlin et al., 1996). A STZ, é um antibiótico natural produzido pelas espécies bacterianas *Streptomyces achromogenes* (Rees;Alcolad, 2005), sendo um análogo estrutural da N-acetil glucosamina, que promove uma ruptura no mecanismo de transporte da glicose (Bolzan;Bianchi, 2002). Ao longo das décadas, várias combinações têm sido utilizados para desenvolver modelos de animais hiperglicêmicos. No entanto, é conhecido que uma injeção única de STZ de dose elevada (> 60 mg/kg de peso corporal) resulta em maciça destruição das células β pancreáticas (Islam;Wilson, 2012).

A extração dentária em ratos adultos tratados com estreptozotocina (STZ) parece fornecer um modelo experimental útil para futuro estudos de cicatrização das feridas (Devlin et al., 1996). Tal delineamento foi utilizado em estudos recentes como os de Mishima et al. (2002); Hasegawa et al. (2008) e Abbassy et al.(2010).

1.1.3 Metformina

A diabetes é caracterizada por altos níveis de glicose sanguínea. É classificada como diabetes tipo 1 (insulino-dependente), pela deficiência na produção de insulina, e a diabetes tipo 2 (não insulino-dependente), que ocorre em 90% a 95% dos casos e esta relacionada a vários fatores como idade, história familiar, raça e principalmente as alterações do metabolismo da glicose (Hasegawa et al., 2008). Portanto a diabetes tipo 2 é comumente tratada com medicamentos hipoglicemiantes orais, sendo que o mais comumente utilizado é a metformina (Liu et al., 2012).

A metformina é um dos agentes diminuidores da concentração de glicose sanguínea mais utilizado no tratamento do diabetes tipo 2. Seu mecanismo de ação não esta associado ao aumento da produção de insulina mas por otimizar a ação da mesma, que promove um aumento da sensibilidade insulínica (Goodarzi;Bryer, 2005). Este medicamento

tem como composto ativo um derivado da guanidina isolado da *Galega officinalis* (Bailey;Day, 1989).

O uso das guanidinas e seus derivados (fenformina, buformina e metformina) como agentes terapêuticos para diabetes tipo 2 tiveram início no século passado (Bailey;Turner, 1996; Bailey e Day, 1989; Wysowski et al., 2001).

O mecanismo pelo qual a metformina exerce sua ação farmacológica é via ativação da enzima quinase dependente de adenosina monofosfato (AMPK). Esta enzima induz uma cascata de eventos intracelulares em resposta a mudança da carga energética celular (Hardie, 2003; Carling, 2004). O papel da AMPK no metabolismo celular é o de manter a homeostasia energética (Carling, 2004). Uma vez ativada, a AMPK exerce efeito sobre o metabolismo da glicose e dos lipídios. Rena et al. (2013) em recente revisão sobre o mecanismo de ação da metformina em nível celular, concluiu que a ação hipoglicemiante deste fármaco se dá pela supressão da neoglicogênese hepática, como consequência da inibição do mecanismo respiratório mitocondrial. A metformina atua inibindo a formação de adenosina trifosfato (ATP) celular, causando um déficit energético necessário para a neoglicogênese. Com ausência de ATP, a célula aumenta seus índices de AMP, suprimindo a glicogenólise por 2 vias: por inibição da adenilato ciclase, enzima atuante na ação hiperglicemiante do glucagon; inibição da FBPase que é uma enzima chave na neoglicogênese e ativando a AMPK, regulador da homeostase energética da célula e cujo efeito terapêutico final é inibição da síntese de gorduras e colesterol.

Alguns estudos demonstraram que a metfomina também exerce algum efeito anti-inflamatório além da sua função no metabolismo da glicose (Takemura et al., 2007; Nath et al., 2009). A metformina reduz significativamente a síntese de interleucina-1beta (IL-1b) por células endoteliais de veias safenas humanas, células da musculatura lisa e macrófagos. Também prejudica a ativação do fator nuclear Kappa B (NF-kB) em células da musculatura lisa vascular (Isoda et al., 2005) e, consequentemente melhora parcialmente a resposta inflamatória por inibir a síntese do fator de necrose tumoral (TNF) por monócitos humanos. Além das suas propriedades anti-inflamatórias, o efeito positivo da metformina sobre o metabolismo ósseo, como aumento da produção *in vitro* de colágeno tipo 1 e 2 por células osteoblásticas. Metformina, aumenta significativamente a atividade da fosfatase alcalina (ALP) e osteocalcina (OCN), assim como induz a expressão de dois fatores de transcrição essenciais para a diferenciação dos osteoblastos (Liu et al., 2012)

Liu et al. (2012) realizaram um estudo em 40 ratos Wistar adultos com lesões periapicais induzidas, com o objetivo de investigar os efeitos da metformina administrada de

forma sistêmica, na reabsorção óssea alveolar e nas taxas de RANKL/OPG. Os autores concluíram que a administração de metformina reduziu o numero de osteoclastos e inibiu a reabsorção óssea alveolar.

1.2 Tecido ósseo

O tecido ósseo é um tecido mineralizado, de natureza conjuntiva, responsável pela formação do esqueleto humano. É um reservatório de cálcio, fosfato e outros ions, e apresenta capacidade de crescimento, remodelação e reparo. A manutenção de seu estado funcional sofre a influência de fatores mecânicos, humorais, locais e gerais além de alojar o tecido hematopoiético. Estudos recentes tem mostrado que o tecido ósseo influencia a atividade de outros órgãos, e, por sua vez, é também influenciado por outros órgãos do corpo humano (Fukumoto; Martin, 2009), fornecendo novos sinais e evidenciando a sua complexidade e o seu dinamismo natural (Silva et al., 2015). É composto por uma porção inorgânica, também denominada de fase mineral, que corresponde a cerca de 65% do tecido ósseo, constituída por fosfato de cálcio na forma de cristais de hidroxiapatita. A porção orgânica do tecido ósseo, representa os 35% restantes da massa óssea e é constituída principalmente por colágeno tipo I (85%), colágeno III e IV (cerca de 5%) e os 10% restante é constituído por moléculas não colágenas como: osteocalcina (OCN), osteopontina (OPN), sialoproteina óssea (BSP), glicoproteínas ácidas (Katchaburian e Arana, 2004).

A formação, destruição, remodelação e homeostase óssea são mediadas por três tipos de células: osteoblastos, osteócitos e osteoclastos. Os osteoblastos são responsáveis pela produção da matriz orgânica do osso, pela deposição de cristais de cálcio e fosfato, e a atividade osteoblástica pode ser associada a de fosfatase alcalina, classicamente envolvida na osteogênese. Estas células também atuam como transmissores de sinais que desencadeiam o processo de remodelação, por meio de estímulos recebidos de hormônios, glicocorticoides, vitamina D e insulina. Fatores locais como prostaglandinas e citocinas também influenciam a atividade de proliferação e diferenciação dos osteoblastos. Os osteócitos são células contidas nas lacunas existentes no interior da matriz óssea mineralizada, que se comunicam por uma rede profusa de canalículos por onde se difundem nutrientes e outras substâncias. No interior destes canalículos se encontram os prolongamentos dos osteócitos que estabelecem entre si junções comunicantes que contribuem com sua função de captar sinais de remodelamento em resposta à fatores mecânicos. Por sua vez, os osteoclastos são células multinucleadas responsáveis pela reabsorção óssea. São originados de uma linhagem celular

diferente dos osteócitos/osteoblastos, e são formados pela fusão de células monocíticas/macrofágicas presentes nos tecidos hematopoiéticos. Morfologicamente, os osteoclastos apresentam citoplasma acidófilo e vacúolos próximos a denominada área ativa do osso ou borda em escova, que apresenta intensa atividade de reabsorção óssea formando as lacunas de Howship. A formação, ativação e tempo de sobrevivência dos osteoclastos sofre a influência de vários fatores, dentre eles o fator de estimulação de colônia de macrófagos (M-CSF) e do Ligante do receptor ativador do Fator Nuclear Kappa B (RANKL). O M-CSF é secretado por células mesenquimais osteoprogenitoras e osteoblastos (Silva et al., 2015), enquanto que o RANKL é secretado por osteoblastos, células do estroma e osteócitos (Boice et al., 1999; Yavropoulus et al., 2008; Kim et at., 2006). O M-CFS se liga ao seu respectivo receptor (c-FMS) presente nos precursores de osteoclastos, o que promove a proliferação e inibe a apoptose destas células. O RANKL, considerado o fator crucial para a osteoclastogênese, quando se liga ao seu receptor, denominado receptor ativador do fator nuclear Kappa B (RANK), presente na superfície de células precursoras de osteoclastos, induz a diferenciação do pre-osteoclasto em osteoclasto maduro. Por outro lado, um outro fator denominado osteoprotegerina (OPG), secretado por varias células, dentre elas os osteoblastos, células estromais e fibroblastos, se liga ao RANKL impedindo sua interação com RANK, consequentemente impedindo a osteoclastogênese. Portanto, o sistema RANK/RANKL/OPG é considerado uma das principais vias mediadoras da osteoclastogênese (Silva et al., 2015).

A capacidade regenerativa do tecido ósseo está relacionada com o equilíbrio entre a reabsorção provocada por células denominadas osteoclastos, e a regeneração mediada por células denominadas osteoblastos. O equilíbrio entre esses processos é descrito como *turnover* ósseo. As células osteoblásticas realizam o reparo ósseo por meio da síntese de matriz orgânica em locais onde posteriormente ocorrerá a deposição de cálcio e demais compostos da matriz inorgânica. Estas células se tornam aprisionadas dentro da matriz, dando origem aos osteócitos que desenvolvem prolongamentos dendríticos entre canalículos dentro da matriz extracelular formando uma grande rede de canais que ligam diversas células entre si como os osteoblastos e outras células de revestimento e os osteoclastos (Rosser;Bonewald, 2012).

A matriz extracelular não apenas provem um suporte celular mas também desempenha papel chave na regulação das células ósseas (Silva et al., 2015). Outras proteínas, como as proteínas ósseas morfogenéticas, fatores de crescimento, citocinas, moléculas de adesão também são encontrados na matriz extracelular e tem importante função como a osteopontina, osteonectina, osteocalcina (Sommerfeldt; Rubin, 2001).

1.3 Remodelação óssea

O osso é um tecido metabolicamente ativo, mesmo após o indivíduo atingir a idade adulta, o que dá a este tecido a capacidade de responder a estímulos físicos, endócrinos e metabólicos (Soucacos et al., 2008). A remodelação óssea é um processo fisiológico de características mais lentas que a formação óssea e depende de uma atuação harmônica de osteoblastos e osteoclastos. A remodelação intracortical (sistema haversiano) ocorre por ação dos unidades multicelulares básicas (UMBs), que são constituídas por um grupo de osteoclastos que atuam na remoção do tecido ósseo em sua passagem longitudinal seguida da formação de vasos e colonização osteoblástica (Matsuo et al., 2008; Elefteriou et al., 2008; Douglas, 2006). Tem se sugerido que a UMB é coberta por células de revestimento ósseo, que formam o compartimento de remodelação óssea (BRC) (Hauge et al., 2005). O BRC ligado a células de revestimento ósseo sobre a superfície do osso está em comunicação com osteócitos aprisionados dentro da matriz óssea (Hauge et al., 2001; Andersen et al., 2009). O ciclo de remodelação óssea inicia-se com o processo de reabsorção óssea realizado pelos osteoclastos, seguida por uma fase de formação óssea executada pelos osteoblastos. Entre estas duas fases, há uma fase de transição ou reversão. O ciclo é completado por ações coordenadas dos osteócitos e células de revestimento ósseo (Silva, 2015; Sims; Gooi, 2008; Matsuo; Irie, 2008).

Mais detalhadamente, existem cinco fases distintas em remodelação óssea: (1) quietude, (2) o recrutamento dos pré-osteoclastos e a diferenciação dos osteoclastos, (3) a reabsorção óssea pelos osteoclastos, (4) recrutamento dos pré - osteoblastos e a diferenciação dos osteoblastos e; por ultimo, (5) a formação do osso pelos osteoblastos (Senta et al., 2009). Nas fases iniciais, sob ação de citocinas osteoclastogênicas como RANKL e M-CSF, células hematopoiéticas são recrutadas para áreas específicas da superfície óssea, se diferenciando em osteoclastos maduros para dar inicio à reabsorção óssea (Nakashima et al., 2011; Xiong et al., 2011). Osteoclastos maduros expressam uma série de fatores que estimulam a diferenciação dos osteoblastos, como sinalizadores moleculares Wnt10b, BMP6, esfingolipídeos, esfingosinas1-fosfato (Allan et al., 2008; Pederson et al., 2008).

Os osteócitos desempenham papel fundamental na remodelação óssea, direcionando todo o processo via produção de fatores que influenciam as atividades dos osteoblastos e osteoclastos. Por exemplo, forças mecânicas estimulam osteócitos para produzir fatores que exercem ação anabólica no osso, como prostaglandina E2 (PGE2), a prostaciclina I2 (PGI2), oxido nítrico (NO), e fator de crescimento tipo insulina 1o (IGF-1).

Por outro lado a falta de carga mecânica regula negativamente fatores anabolizantes e estimula osteócitos à produzir esclerostina e Dickkopf WNT (DKK-1), que são inibidores da atividade dos osteoblastos, bem como fatores específicos que estimulam a osteoclastogênese local (Silva et al, 2015). Osteócitos ativos localizados próximos a osteócitos que sofreram apoptose, assim como o fator de crescimento do endotélio vascular (VEGF) parecem também estimular a liberação de fatores osteoclastogênicos (Nakashima et al., 2011; Xiong et al., 2011), (Kennedy et al., 2012; Wu et al., 2013).

1.4 Reparo ósseo alveolar

1.4.1 Estudos em humanos

Em humanos, durante as primeiras 4 semanas após a extração dentária ocorre no alvéolo uma organização da fibrina do coágulo sanguíneo, o qual é substituído por tecido fibroso e vasos. Entre 4 e 8 semanas pós exodontia, o tecido osteogênico prolifera e o osso trabecular é formado seguido por um processo de maturação óssea (Devlin; Sloan, 2002).

A origem dos tecidos osteogênicos que preenchem os alvéolos ainda é controversa podendo ser oriundas dos ligamentos periodontais (Kuru et al., 1997), periósteo, medula óssea (Friedenstein et al., 1987), ou provindo de vasos colaterais (Doherty et al., 1998; Schor et al., 1995). Cada um dos tipos celulares tem potencial osteogênico *in vitro*, mas *in vivo*, o grau de cada célula recrutada de linhagens paralelas ainda não foi completamente elucidado

Em estudos feitos em alvéolos humanos de três pacientes, pós extração, em área mandibular que sofreu ressecção, a diferenciação osteoblástica foi estudada usando marcadores ósseos. Runx2 foi altamente expresso por osteoblastos na margem do alvéolo e nos espaços medulares. Os autores também demonstraram que células osteoprogenitoras do ligamento periodontal e da medula óssea podem contribuir para a regeneração óssea pós extração dentária (Devlin;Sloan, 2002).

Nahles et al. (2012) realizaram estudo em humanos, cujo objetivo foi comparar o potencial osteogênico com a vascularização da matriz provisória em alvéolos enxertados após 4 e 12 semanas de cicatrização. A atividade osteoblástica na matriz provisória foi maior após 4 semanas de cicatrização. A zona com maior atividade de formação do osso foi a região apical da cavidade de extração, durante a fase de cicatrização inicial e deslocando-se para a região coronária após 12 semanas. Um pico de atividade dos osteoblastos dentro das primeiras semanas foi seguido por uma redução de osteoblastos maduros. A vascularização apresentou

modificações similares as descritas para a maturação dos osteoblastos dentro dos períodos observados. Porém, os resultados também demonstraram que com o aumento da idade, um decréscimo do potencial endotelial foi observado, não após 4 semanas, mas após 12 semanas. Assim sugere que a atividade de angiogênese possa estar diminuída em pacientes mais velhos na fase posterior de cicatrização em cavidades de extração.

1.4.2 Estudos em animais

Cardaropoli et al. (2003) estudou os eventos cicatriciais envolvidos nas porções marginal, central e apical de alvéolos de cães, desde a formação do coágulo até o tecido ósseo neoformado. Durante os primeiros 3 dias de cicatrização, um coágulo de sangue ocupou a maior parte do local de extração. Depois de sete dias este coágulo foi em parte substituída por uma matriz provisória. No 14° dia, o tecido da cavidade era composto de matriz provisória e tecido ósseo. Em 2 semanas já havia 50% de tecido mineralizado. Com 30 dias os processos de remodelação óssea marginal já era notado devido a presença de osteons primários e osteoclastos. A quantidade de tecido ósseo aumentou da porção marginal em direção à apical. No trigésimo dia, o osso mineralizado ocupou 88% do volume alvéolo e tecido houve um decrescimo para 15% no dia 180° dia. A porção ocupada pela medula óssea em 60 dias nos espécimes foi de cerca de 75%, mas aumentou para 85% no dia 180° dia. Nos estágios finais, o osso lamelar e medular foi encontrado.

Arruda et al. (2013) compararam sítios alveolares com um mês de pós extração, em cães na presença ou não de enxerto de grânulos de titânio. Ao avaliar o grupo cujo alvéolo foi preenchido apenas com o coágulo sanguíneo, foi possível constatar que o espaço foi ocupado por uma matriz provisória composta por fibras de tecido conjuntivo densamente unidas, células mesenquimais e estruturas vasculares, localizadas principalmente na região central. Apical e lateralmente à matriz provisória, o tecido ósseo recém-formado se estendeu por todas as paredes do alvéolo, ocupando-o quase que por completo. Um trabeculado ósseo imaturo apresentava-se revestido por osteoblastos. Osteoclastos isolados residentes em baías de reabsorção foram observados na superfície do osso recém formado próximo às paredes.

Em estudos realizados em maxila de ratos, Hsieh et al. (1994) avaliaram a formação óssea lamelar ao redor das paredes de alvéolos pós extração de molares, em três tempos diferentes e em 5 locais diferentes da crista. Os animais foram sacrificados com 5, 10 e 14 dias. Aos 5 dias após a exodontia o alvéolo estava sob organização e osteogênese, principalmente na região apical. Havia a presença de largos e corados osteoblastos adjacentes

ao osso jovem formado. Também foi encontrado na região subperiosteal da superfície vestibular a presença de osso neoformado. Aos 10 dias, o epitélio já cobria todo o alvéolo que se encontrava com tecido conjuntivo mais maduro e células bem orientadas. O osso jovem imaturo já preenchia um terço da altura do alvéolo e numerosos osteoblastos forravam a superfície trabecular com presença simultânea de atividade osteoclástica na crista. As margens do alvéolo ficaram arredondadas devido a reabsorção da cristas alveolares vestibular e palatal, e houve aposição de tecido ósseo vestibular subperiosteal. Aos 14 dias após a extração do dente, grossas e jovens trabéculas ósseas ocuparam a maior parte do alvéolo. Numerosos osteoblastos foram identificados ao longo da superfície do osso trabecular do alvéolo, porém menos osteoclastos foram vistos. Tecido osteóide estava presente nos espaços medulares adjacentes ao alvéolo que, por sua vez, se apresentou quase todo preenchido por osso (Boyne; Kruger, 1962; Pietrokovski, 1967).

1.5 Moléculas envolvidas no remodelamento e reparo ósseo

1.5.1 OPG/RANKL

O sistema RANK/RANKL/OPG é o sistema mediador da osteoclastogênese (Silva et al., 2015) e da reabsorção óssea, tanto em condições fisiológicas como em patológicas (Belibasakis;Bonstanci, 2012). Atua em resposta a uma grande variedade de estímulos, tais como: paratormônio, prostaglandinas, interleucinas, vitamina D3, corticosteroides e também estimulação mecânica (Robling et al., 2009). Consequentemente, a caracterização das funções do RANKL, RANK e OPG tem proporcionado a compreensão da ação de diversos sinais fisiopatológicos que modulam a reabsorção e remodelação óssea (Boyle et al., 2003). RANKL pertence à superfamília dos TNF (TNFSF11) e atua como potente estimulador, tanto da formação dos osteoclastos provindos de células precursoras, como da regulação da reabsorção óssea por osteoclastos ativos. RANKL direciona a diferenciação final das células precursoras osteoclásticas em osteoclastos maduros, estimulando e mantendo o processo de reabsorção. O receptor RANK (TNFRS11A) foi identificado primeiramente em células dendríticas (Anderson et al., 1997), mas também esta presente na superfície de células osteoclásticas e seus precursores (Dougall et al., 1999). Por sua vez, OPG (TNFRSF11B) atua como uma "isca" para o RANKL, pois trata-se de um inibidor da formação dos osteoclastos. Foi identificado inicialmente em ratos como um fator solúvel que induz a uma osteopetrose quando super-expresso, e inibindo também a osteoclastogênese *in vitro*. Na medula é

produzido por uma variedade de células, incluindo células estromais, linfócitos B e células dendríticas (Yun et al., 1998).

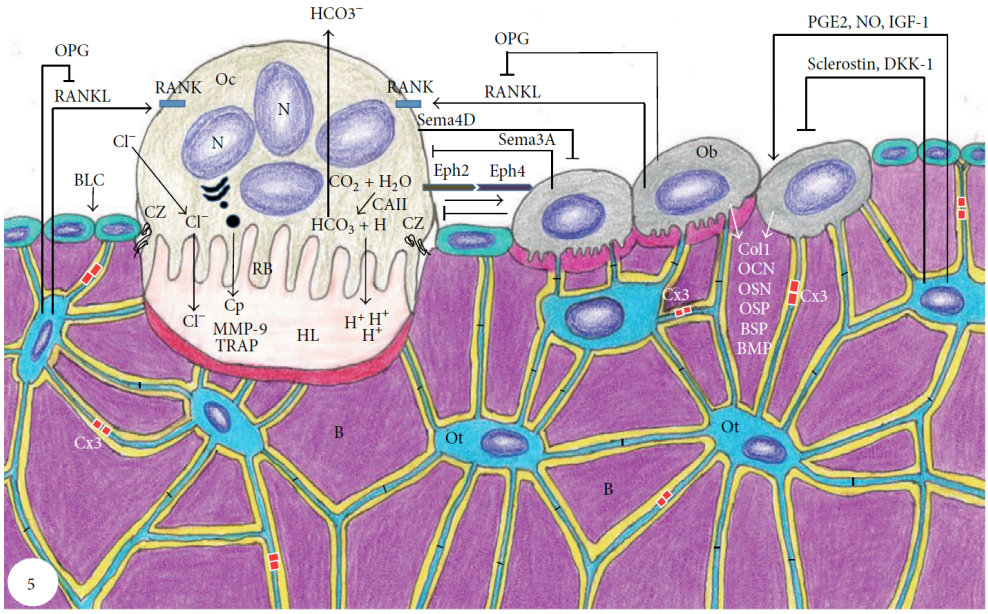

Figura 1: Figura 1: Representação esquemática das células e moléculas envolvidas no remodelamento ósseo. Osteoclasto (OC), Área de reabsorção óssea (RB), Lacuna de Howship (HL), Catepsina (Cp), Metaloproteinase de Matriz 9 (MMP-9), Fosfatase Ácida Tartarato Resistente (TRAP), Eforina (Ephb2) b2 e Eforina b4 (Ephb 4)Semafornina 4D (Sem4D), Semaforina 3A (Sema 3A), Osteoblasto (Ob), Colágeno tipo I (Col1), Osteocalcina (OCN), Osteonectina (OSN), Osteopontina (OSP), Sialoproteína óssea (BSP), Proteína Morfogenética Óssea (BMP), Prostaglandina E2 (PGE2), Óxido Nitrico (NO), Fator de Crescimento Tipo Insulina (IGF-1), Esclerostina (Sclerostin), Inibidor da via de Sinalização Wnt (DKK-1) Matriz óssea (B), Células de revestimento (BLC), Osteócito (Ot), OPG: Osteoprotegerina, Ligante do Receptor Ativador do Fator Nuclear Kappa B (RANKL), Conexina 43 (CX3), Receptor Ativador do Fator Nuclear Kappa B (RANK) Fonte: Silva et al., 2015

Ratos com deficiência na síntese de RANKL apresentaram quadro condizente com o de osteopetrose, com ausência de osteoclastos, do número normal de monócitos/macrófagos e também falhas na erupção dentária, típicas da osteopetrose (Kong et al., 1999). Por outro lado, os ratos com falta de OPG apresentaram severa osteoporose, com aumento do número de osteoclastos e calcificações arteriais. A super-expressão de OPG desencadeou quadro de osteopetrose, com diminuição do número de osteoclastos e hematopoese extra medular (Lorenzo, 2011).

Conforme ilustrado na figura 1, a osteoclastogênese tem inicio quando uma célula-tronco hematopoiética que reside na medula óssea ou baço é estimulada à gerar células mononucleares, que tornam-se então precursores dos osteoclastos. Estas células migram para a circulação periférica ou para o local que necessita ser reabsorvido, e consequentemente na presença de M-CSF, fundem-se para formar o osteoclasto multinucleado imaturo. A expressão local do M-CSF, proveniente de células osteoblásticas, é necessária tanto para a

fusão de células mononucleares como para a maturação do osteoclasto. Nesta fase, o RANK-L também é necessário para alcançar a diferenciação em osteoclastos maduro e para manter sua viabilidade. RANKL assim como M-CFS são localmente produzidos por linhagem osteoblástica e se unem a receptores expressos na superfícies dos osteoclastos. OPG, um receptor chamariz secretado se liga ao RANKL disponível, e consequentemente inibe, de forma competitiva, a sinalização de reabsorção nos osteoclastos. Ao ajustar os níveis relativos de OPG e RANKL as células do estroma podem controlar a atividade de reabsorção local de osteoclastos (Silva et al., 2015).

1.5.2 Osteocalcina e Osteopontina

Durante o processo de diferenciação das células osteoprogenitoras, que são células mais evoluídas que as células-tronco, a expressão do colágeno tipo I, fosfatase alcalina, osteonectina, sialoproteina óssea, osteocalcina e osteopontina é identificada como marcador do estágio de diferenciação osteogênica (Liu et al., 2003).

As células osteoprogenitoras presentes são morfologicamente indistinguíveis de outras células pleiomórficas ou fibroblásticas que constituem a maioria da população. Osteoblastos maduros formam um tipo de colônia facilmente identificável, de um nódulo ósseo mineralizado, com múltiplas camadas de células cúbicas, com tecido osteóide abundante e hidroxiapatita depositada. Nesta sequência de diferenciação, genes associados com fases proliferativas (por exemplo, histonas, e proto-oncogenes, c-fos e c-myc) caracterizam a primeira fase, enquanto que a expressão dos genes associados a osteoblastos como colágeno tipo I (Coll-I), fosfatase alcalina (ALP), osteocalcina (OCN), osteopontina (OPN) e sialoproteina óssea (BSP) torna-se aumentada. Resumidamente, a sequência de diferenciação é definida por um aumento de síntese de Coll-I, de aquisição e de aumento da atividade de ALP, e aquisição de expressão de várias proteínas da matriz óssea não-colagenosas, tais como OPN, seguido de BSP e finalmente OCN como o último marcador do osteoblastos maduros. No entanto, muitas discrepâncias a este perfil de expressão foram relatados em relacionados modelos, sugerindo que a análise linhagem nestas populações heterogêneas leva a ambiguidade significativa (Liu et al., 2003).

A OCN é proteína que foi primeiramente isolada por Price et al. (1976) a partir de osso bovino e humano, e é utilizada rotineiramente como um marcador sérico de células osteoblásticas e acredita-se que pode atuar na matriz óssea para regular o processo de mineralização. A OCN, também conhecida como proteína óssea γ-carboxiglutâmico (Gla) ou

BGP, é uma proteína produzida principalmente pelos osteoblastos e em pequenas quantidades por odontoblastos e condrócitos (Hauschka et al., 1989). Após ser secretada para o microambiente ósseo, a osteocalcina sofre uma alteração conformacional que permite sua ligação ao cálcio (Price et al., 1976). O papel exato de osteocalcina no interior da matriz óssea ainda não está claro (Murshed et al., 2004, Luo et al., 1997) porém, acredita-se em um duplo papel para esta molécula: primeiramente como regulador da mineralização óssea (Knepper-Nicolai et al., 2002) e, como regulador da atividade dos osteoblastos e osteoclastos, atuando na remodelação óssea (Lian et al., 1984; DeFranco et al., 1991; Chenu et al., 1994; Ingram et al., 1994)

Estudos clínicos em humanos tem demonstrado a correlação entre os níveis de OCN em fatores relacionados ao metabolismo energético, porém mais investigações se fazem necessárias (Anna Neve et al., 2013). OCN no soro é considerada um marcador de remodelação óssea válido quando reabsorção e formação estão acoplados, e um marcador específico da formação e reabsorção quando os processos encontram-se em desequilibrio. Pode estar envolvida em recrutamento de osteoclastos para locais de osso neoformado e, assim, pode funcionar como um regulador negativo. Níveis de osteocalcina séricos elevados foram encontrados durante os períodos de renovação óssea rápida, como a osteoporose, mieloma múltiplo e reparo de fraturas (Ram et al., 2015).

A OPN derivada de radicais latinos, significa “ponte óssea” e reflete o potencial que esta glicoproteína apresenta de unir hidroxiapatita às células. Foi descoberta na matriz extracelular dos ossos, juntamente com sialoproteína óssea e tem característica bioquímicas de ser fortemente glicosilada e fosforilada e com níveis elevados de aminoácidos ácidos em sua estrutura primária com repetições da sequência específica Arg-Gly-Asp (Subramani et al., 2015).

A OPN é uma das proteínas não-colagenosas mais abundantes e não específica do tecido ósseo. É expressa em uma variedade de tecidos tais como osso, medula óssea, células glandulares, cartilagem, dentina, cemento, rim, cérebro, tecidos vasculares, epitélios especializados encontrados em glândulas mamária, salivar, glândulas sudoríparas, na bílis e ductos pancreáticos, nos túbulos renais distais, intestino, bem como em macrófagos e linfócitos ativados. OPN também pode ser encontrada nos fluidos biológicos, tais como o leite, urina, sangue e fluido seminal (Tandal et al., 2004). A OPN pode ser detectada nas superfícies das trabéculas de osso maduro e nas linhas cementárias, e se acumula nas estruturas interfaciais e da matriz óssea (Wang et al., 2009).

A OPN desempenha inúmeras funções fisiológicas como remodelação óssea,

calcificação, resposta imune, inflamação, regulação da migração, adesão e sobrevivência celular (Kumar , 2013). Para isto, necessita interagir com as integrinas como a ctVp3 que é a principal responsável pela adesão e migração celular (Gursoy et al., 2010). A OPN também pode atuar no processo angiogênese ao se ligar à integrina avp3 que sinaliza a sobrevivência e diferenciação das células vasculares. O aumento da expressão da OPN e da Integrina avp3 também foi associado aos períodos de reparo e regeneração (Junaid et al., 2007). A expressão de OPN é encontrada em varias patologias e processos cancerígenos, enfatizando a importância de se estudar o papel biológico desta molécula (Subramani et al. , 2015).

A expressão de OPN é regulada por diversos fatores como o ácido retinóico, os corticosteroides e vitamina D3, citocinas inflamatórias, fatores de crescimento e diferenciação celular, fatores de crescimento epidermal (EGF), fator de crescimento derivado de plaquetas (PDGF), fator transformador do crescimento tipo beta (TGF-β), além de também ser expressa por fibroblastos do estroma embrionário e em locais de cicatrização de feridas (Sodek et al., 2000). Níveis mais elevados de expressão de osteopontina são observados em células pre-osteoblásticas, nas fases iniciais da formação do osso e por osteoblastos maduros em locais de remodelação óssea. A osteopontina tem um papel significativo em termos de mineralização e reabsorção do osso, estando sempre presente em quantidade concentrada nas áreas de formação óssea (Ram et al., 2015).

1.6 Impacto do diabetes no reparo ósseo alveolar

Segundo Loder (1988), o processo de cicatrização em alvéolos pós extração dentária em indivíduos diabéticos é mal controlada e, muitas vezes retardada e acompanhada por infecção grave. Na diabetes mellitus, foram descritas alterações associadas ao metabolismo do colágeno, na taxa de angiogênese, no espessamento da membrana basal capilar, e na quantidade de tecido de granulação. Estudos também mostraram cicatrização retardada em fraturas ósseas em diabéticos.

Estudos em animais também têm relatado uma menor capacidade de reparo ósseo nos animais hiperglicêmicos. Análises histométricas realizadas por Follak et al. (2004) com intuito de avaliar a influência do estado hiperglicêmico na formação e remodelamento ósseo durante a cicatrização de defeitos ósseos em ratos diabéticos induzidos por estreptozotocina e normoglicêmicos, demonstraram que em defeitos de tamanho pequeno (0,4 mm) não houveram diferenças histomorfométricas no processo de cicatrização do defeito ósseo. No entanto, em defeitos maiores (≥ 0,8 mm), foram observadas diferenças estruturais nos estágios

finais de reparação óssea em hiperglicêmicos descompensados. Em defeitos ≥ 1,2 mm, os animais descompensados apresentaram desordens da mineralização nas duas primeiras semanas de cicatrização. Segundo Diniz et al. (2008), ratos diabéticos podem apresentar um processo de reparo de fraturas diminuído devido a redução do suprimento sanguíneo por consequente diminuição da angiogênese, aumento da resposta inflamatória, redução da síntese de colágeno, distúrbios no processo de mineralização e ainda pela falta de sincronismo entre formação e deposição óssea.

Estudos que utilizam modelos experimentais de diabetes tipo 2 e tecido ósseo alveolar são escassos na literatura. Liu et al. (2006) utilizaram ratos diabéticos e obesos da linhagem Zucker e normoglicêmicos para avaliar se o diabetes afeta a perda óssea causada pela periodontite induzida por ligadura ou limitando o processo de reparo ósseo. Para isto, os animais permaneceram com ligadura durante 7 dias e, em seguida, estas foram retiradas para observação do potencial de reparo. Foi observado que os animais diabéticos apresentaram uma maior e mais prolongada resposta inflamatória quando comparado aos não diabéticos, além de uma diminuição na neoformação óssea. Em outro estudo, foram utilizados ratos Goto-Kakizaki, um modelo não obeso de diabetes tipo 2 e foi demonstrado que estes animais apresentaram maior perda óssea e menor suporte ósseo após 6 semanas da colocação da ligadura quando comparado aos animais não diabéticos. Além disto, os animais diabéticos apresentavam maior perda óssea quando comparado aos não diabéticos, mesmo na ausência da ligadura (Pontes Andersen et al., 2006). Pontes Andersen et al. (2007) investigaram se a inflamação associada com a periodontite poderia contribuir para o estado pré-diabético e assim contribuir para a progressão do diabetes em ratos diabéticos e obesos da linhagem Zucker. Os autores demonstraram que após 4 semanas da inserção da ligadura, a presença de periodontite promoveu distúrbios na homeostase da glicose nos ratos diabéticos prejudicando o estado pré-diabético, e por outro lado, também foi observada uma maior perda óssea alveolar nestes animais quando comparados aos normoglicêmicos.

Estudos experimentais avaliando o impacto do diabetes tipo 2 no reparo ósseo alveolar e até mesmo na ósseo-integração de implantes também são escassos na literatura. Mishima et al. (2002) estudaram os efeitos da diabetes na remodelação óssea alveolar, mais especificamente no *turnover* ósseo, quantificando a formação e a reabsorção óssea na parede alveolar em torno da raiz do primeiro molar inferior e no fêmur de ratos normais e com diabetes induzida por STZ e compensados ou não pelo tratamento com insulina durante 24 dias. Os autores relataram taxa de formação óssea evidente com presença de linhas de formação óssea no grupo controle. Porém para o grupo de animais diabéticos foi marcante a

redução da largura das linhas de formação óssea. Por morfometria dinâmica, a taxa de formação óssea no grupo diabético foi 96,5% menor na área do fêmur e 75,9% na área do alvéolo, quando comparados aos animais do grupo controle. Na análise de volume de osso formado, foram detectadas diferença significativas entre o grupo controle e o grupo diabético e entre o grupo diabético e o diabético tratado com insulina. Não houve diferença entre o grupo de ratos controle e dos tratados com insulina. Na análise da reabsorção óssea, numerosos osteoclastos puderam ser identificados no grupo controle. Em ratos diabéticos, esse numero apareceu diminuído e muitas de suas células se mostraram com núcleos em menor número. Os autores concluíram que este estudo histomorfométrico com ratos diabéticos induzidos por estreptozotocina apresentaram taxas de *turnover* ósseo reduzidas, porém as alterações foram revertidas quando os animais diabéticos foram tratados com insulina.

Hasegawa et al. (2008) demonstraram uma menor capacidade de ósseo-integração em ratos diabéticos tipo 2 em 4 e 8 semans. Os autores descrevem um menor volume ósseo ao redor dos implantes na porção cortical nos animais diabéticos quando comparado aos controles, enquanto que a região medular permaneceu sem diferenças entre os grupos. A porcentagem de contato osso-implante também foi consideravelmente menor para o grupo de animais diabéticos tanto na região cortical quanto medular. Além disto, os autores relatam que a osteogênese em animais diabéticos foi histologicamente caracterizada por tecido ósseo fragmentado intercalado com grandes porções de tecido mole.

Wang et al. (2010) avaliaram o processo de reparo ósseo ao redor de implantes, em modelos de ratos diabéticos, avaliando a porcentagem de contato osso implante (BIC) e o volume ósseo trabecular (TBV) em 4 e 8 semanas após a instalação dos mesmos. As porcentagens de BIC e em TBV nos ratos diabéticos aumentou com o tempo de cicatrização, no entanto, os animais diabéticos não conseguiram atingir os valores detectados para o grupo controle, dentro do período da análise, o que levou os autores a concluir que o diabetes prejudicou o processo de ósseo-integração dos implantes.

Colombo et al. (2011) realizou um estudo cujo objetivo foi avaliar o atraso na diferenciação dos osteoblastos, assim como da resposta inflamatória, durante a cicatrização óssea ao redor de implantes colocados em alvéolos de incisivos de ratos normo e hiperglicêmicos. A proliferação celular foi verificada pela imuno-detecção de osteopontina e osteocalcina, assim como a duração do processo inflamatório foi determinada seguindo a expressão de citocinas pro-inflamatórias IL-1β, IL-6, TNF-α, antígeno celular de macrófago F4/80 e TGF-β. Os autores observaram que a migração de células mesenquimais para o local

cicatrização não foi afetada no tecido ósseo do animal hiperglicêmico quando comparado aos animais do grupo controle. No entanto, o início da proliferação celular e diferenciação dos osteoblastos foi diminuída nos hiperglicêmicos em comparação aos animais normoglicêmicos. Também foram observados maiores níveis de expressão de IL-1β, TNF-α, número de macrófagos e TGF-β no tecido ósseo de animais hiperglicêmicos. Os autores sugeriram que os altos níveis de citocinas inflamatórias, observados durante o reparo ósseo ao redor dos implantes em hiperglicêmicos, parecem estimular a proliferação de células mesenquimais porém, inibir sua diferenciação.

Embora diversos estudos tenham demonstrado uma menor taxa de reparo ósseo alveolar em animais diabéticos, pouco ainda foi esclarecido sobre os mecanismos celulares e moleculares envolvidos neste processo.

2 PROPOSIÇÃO

O objetivo do presente estudo foi avaliar o impacto da hiperglicemia e do tratamento com metformina sobre as fases iniciais do reparo ósseo alveolar por meio de análises histométricas da quantidade de osso neoformado e imunohistoquímicas para OPG, RANKL, Osteocalcina e Osteopontina.

3 MATERIAL E MÉTODOS

3.1 Seleção dos animais

Foram utilizados 40 ratos Wistar com idade de 45 dias com peso aproximado de 300g, adquiridos no Biotério Central da Universidade de São Paulo (USP). Antes do início do experimento os animais foram aclimatizados ao ambiente do biotério da Universidade Guarulhos por um período de 5 dias. Todos os animais foram mantidos durante o período experimental em gaiolas individuais para melhor controle da ingestão de frutose. Foram mantidos sob as mesmas condições ambientais e receberam água e ração *ad libitum*. Todos os grupos permaneceram em períodos alternados de luz e escuridão (12/12 horas). O presente projeto foi aprovado pelo Comitê de Ética para o Uso de Animais de Experimentação da Universidade Guarulhos (CEUA- UnG).

3.2 Grupos experimentais e delineamento do estudo

No início do estudo, os animais foram divididos nos seguintes grupos experimentais:

- Não Hiperglicêmico (NH, n=10): ratos que receberam água sem frutose, foram inoculados com tampão citrato.
- Não Hiperglicêmico Tratado (NHT, n=10): ratos que receberam água sem frutose, foram inoculados com tampão citrato e tratados com metformina.
- Hiperglicêmicos (H, n=10): ratos que receberam água com frutose durante as duas primeiras semanas do período experimental, foram inoculados com STZ.
- Hiperglicêmicos Tratados (HT, n=10): ratos que receberam água com frutose durante as duas primeiras semanas do período experimental, foram inoculados com STZ e tratados com metformina.

O período experimental compreendeu um total de 84 dias (figura 2), nos quais os animais receberam somente água (NH, NHT) ou água com adição de frutose (H, HT), a partir do dia zero. Os animais pertencentes aos grupos H, HT, foram inoculados com STZ no 14º dia do período experimental, enquanto os animais pertencentes aos grupos NH, NHT foram inoculados com tampão citrato no mesmo dia. Semanalmente, os grupos foram acompanhados para análise dos níveis sanguíneos de glicose por meio de coletas da veia caudal. No 69º dia após o início do experimento, 55º dia após indução de diabetes, os grupos NHT e HT,

iniciaram o tratamento diário com metformina (300mg/Kg de peso corpóreo) por via oral até o fim do período experimental. No 76º dia todos os animais foram submetidos a uma exodontia que ocorreu oito dias antes do final do período experimental, no 84º dia.

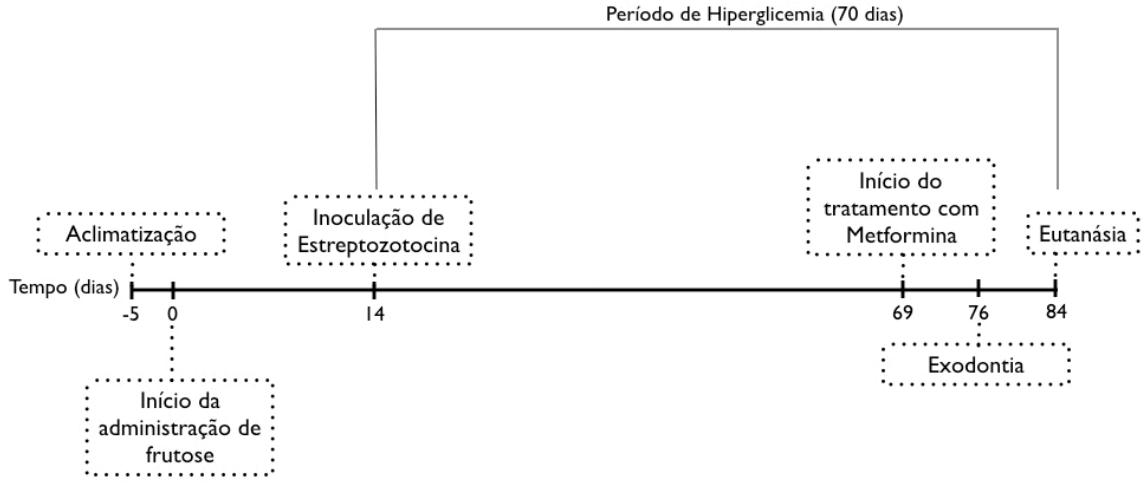

Figura 2: Delineamento experimental do estudo.

3.3 Indução da Hiperglicemia

Para indução da hiperglicemia, os animais receberam água suplementada com 10% de frutose *ad libitum* durante as duas primeiras semanas do período experimental, que correspondeu a um total de 14 dias. Em seguida, todos os animais que consumiram a água suplementada com frutose foram inoculados por via intraperitoneal com estreptozotocina (STZ, 40 mg/Kg de peso corpóreo) em Tampão Citrato (veículo, pH 4,4). Os animais pertencentes aos grupos não hiperglicêmicos foram inoculados somente com o veículo.

Uma semana após a inoculação de STZ os níveis de glicose sanguínea foram monitorados com auxilio de um medidor de glicose sanguínea portátil, por meio de coletas semanais, via veia caudal. Os animais pertencentes aos grupos H, HT, em situação de não jejum que apresentaram níveis >300mg/dL foram considerados hiperglicêmicos e permaneceram no estudo, enquanto aqueles que apresentaram níveis inferiores ao estabelecido, foram retirados do mesmo (Srinivasan et al., 2005).

3.4 Exodontia

Oito dias antes da eutanásia dos animais (76º dia do período experimental) todos os animais foram pesados e anestesiados por via intraperitoneal com uma solução de

10mg/Kg de cloridrato de quetamina (Francotar®; Virbac do Brasil Indústria e Comércio LTDA, Roseira, SP, Brasil) e 0,1mL/kg de cloridrato de xilazina (Virbaxil®; Virbac do Brasil Indústria e Comércio LTDA, Roseira, SP, Brasil). Com auxílio de um micro-cinzel, os primeiros molares maxilares foram extraídos. Os alvéolos recém extraídos foram utilizados para análises histométricas e imunohistoquímicas. Durante o período pós operatório, os animais receberam antibiótico (Pentabiótico, Wyeth-Whitehall Ltda) em dose-única via intramuscular (1 mL/kg) e analgésico cloridrato de tramadol na concentração de 10 mg/kg, de 12 em 12 horas por um período de 48 horas (Raffa, 2006; Sousa et al., 2008).

3.5 Administração de Metformina

Para avaliar os efeitos da metformina sobre as fases iniciais do reparo ósseo alveolar na ausência ou presença da hiperglicemia, os grupos NHT, HT, foram tratados com metformina (Sigma-Aldrich) na dose de 300 mg/kg diluído em água por via oral com auxilio de uma agulha de gavagem, conforme descrito por Liu et al. (2012). O tratamento foi realizado do 69° ao 84° dia do período experimental, totalizando 15 dias.

3.6 Preparo dos cortes histológicos

Oitenta e quatro dias após o início do estudo, os animais foram eutanaziados por meio de dose excessiva de anestésico. Foi utilizada uma associação de Pentobarbital Sódico (dose: 100 mg/kg) e Lidocaína (dose: 10mg/mL) pela via intraperitoneal.

As maxilas foram removidas e aparadas nas proximidades do primeiro molar direito. Os espécimes foram fixados em uma solução contendo formol 10% tamponado com fosfato (pH 7.4) por 18 horas a 4ºC. Após o processo de fixação e posterior lavagem em água destilada por 24 horas a 4ºC, os espécimes foram descalcificados em uma solução de EDTA a 4,13% em tampão tris-HCl pH 7,4 a 4ºC, por um período de aproximadamente 60 dias. Em seguida, os mesmos foram desidratados em uma série crescente de solução de álcool etílico (60 a 100%). As peças foram então diafanizadas em xilol, infiltradas com Paraplast Plus® (Sigma-Aldrich) e incluídas em blocos de parafina. Os alvéolos foram cortados no sentido transversal e alguns cortes foram coletados para posterior coloração com Hematoxilina Eosina, enquanto outros foram colocados em laminas previamente silanizadas e destinados às análises imunohistoquímicas para detecção da expressão de OPG, RANKL, OCN e OPN.

3.7 Análises histométricas

As secções histológicas coradas com Hematoxilina Eosina foram digitalizadas e por meio do software *NIS Elements* (Nikon) e a quantidade de osso neo-formado foi calculada com o auxílio de uma ferramenta do próprio programa *Image J*. Para isto foi adicionado um retículo quadriculado e dentro deste foram contadas as intersecções presentes em regiões de osso neoformado e em áreas com ausência de tecido ósseo, fornecendo o numero total de pontos, em seguida foi contado o número de pontos coincidentes com osso e assim a porcentagem de osso neoformado foi calculada. Todas as análises foram realizadas por um examinador previamente treinado (FSM).

3.8 Análises imunohistoquímicas

Por meio de imunohistoquímica, foram contadas as células produtoras de OPG, RANKL, OCN e OPN, importantes mediadores envolvidos no metabolismo ósseo. Resumidamente, lâminas previamente silanizadas contendo algumas secções histológicas foram desparafinizadas durante cinco minutos no xilol, por três vezes. Em seguida, as secções histológicas foram reidratadas em etanol 100% durante dez minutos (duas vezes), seguido de etanol 95% durante dez minutos (duas vezes). Os cortes foram delimitados com caneta hidrofóbica e recobertos com bloqueador de atividade de peroxidase endógena, seguida por lavagem com Solução Salina Tamponada com Fosfato (PBS, pH 7,4) por dois minutos (duas vezes) sob agitação. Para bloqueio dos sítios livres, as secções histológicas foram incubadas com soro bloqueador durante trinta minutos. O excesso de soro foi removido e os anticorpos primários (anticorpos policlonais anti-OPG, anti-RANKL, anti-Osteopontina e anti-Osteocalcina; Santa Cruz Biotechnology) foram adicionados aos cortes e permaneceram incubados por vinte horas a 4° C. As laminas foram lavadas com PBS durante cinco minutos (três vezes) sob agitação e incubadas com o anticorpo secundário biotinilado durante uma hora a temperatura ambiente. Em seguida, foi realizada nova lavagem com PBS durante cinco minutos (três vezes) e foi efetuada a adição do conjugado Avidina-Peroxidase (ImmunoCruz ABC Stainning System, Santa Cruz) durante uma hora. As laminas foram novamente lavadas com PBS sob agitação e adicionado o substrato composto por agua destilada, tampão, diaminobenzidina e peroxido de hidrogênio, seguida por nova incubação por quinze minutos. Após lavagem com agua deionizada durante cinco minutos, todas as secções histológicas foram contra coradas com hematoxilina de Mayer's durante dois minutos. Nova lavagem

com água deionizada foi feita para a finalização do processo. Os cortes foram desidratados e as lamínulas foram colocadas utilizando Permount (Fisher Scientific). Em seguida os cortes foram digitalizados.

Para análise de OPG e RANKL, inicialmente foi medida a área do alvéolo com uma ferramenta do Image J e em seguida foi realizada a contagem das células imuno-marcadas com OPG e RANKL, resultando em uma análise quantitativa e os resultados foram expressos em número de células positivas para OPG ou RANKL por milímetro quadrado de alvéolo, sendo um examinador treinado para realizar todas as contagens (GKRR). Como OCN e OPN são sintetizadas e passam a fazer parte da matriz extracelular, foi realizada uma análise qualitativa da expressão destes marcadores nos alvéolos pós extração, na qual foram atribuídos *scores* de 1 (ausência de expressão) a 5 (altos níveis de expressão) e um examinador foi treinado para realizar a leitura de todas as imagens (FSM).

3.9 Análise Estatística

Os valores obtidos para cada animal oriundo das pesagens, aferições de glicemia, análises histométricas e imunohistoquímicas foram utilizados para cálculo das médias, obtendo-se um resultado final para cada grupo independente. Todos os resultados foram submetidos ao teste de normalidade de Kolmogorov Smirnov que determinou a escolha de métodos paramétricos ou não-paramétricos de análise. Os resultados de peso e glicemia foram analisados pelo teste de ANOVA (Tukey). A hipótese de que a hiperglicemia e o tratamento com metformina influenciam o reparo ósseo pós exodontias e a expressão de OPG, RANKL, TRAP, Osteopontina, Osteocalcina, foi avaliada pelo teste não paramétrico de Kruskal Wallis (teste de Dunn). Todas as análises foram realizadas com nível de significância estabelecido em 5%.

4 RESULTADOS

Foi possível observar que todos os animais ganharam peso durante o estudo e não foi observada diferença significativa para o peso inicial dos animais pertencentes aos grupos NH e H. Porém, ao final do período experimental e consequentemente após indução da hiperglicemia, foi possível observar que os animais não diabéticos apresentavam peso significativamente maior que os animais diabéticos ($p<0,05$).

Os níveis glicêmicos em situação de não jejum de todos os animais foram monitorados semanalmente, e não foi observada diferença significativa entre os animais dos grupos normoglicêmicos e hiperglicêmicos no inicio do período experimental, sendo a média e desvio padrão de 102 ± 12 mg/dL e 98 ± 11 mg/dL, respectivamente. Após 14 dias de ingestão de frutose, os animais pertencentes aos grupos de hiperglicêmicos receberam STZ por via intraperitoneal enquanto os animais do grupo controle receberam apenas o tampão citrato (veículo) pela mesma via. Consequentemente, os níveis glicêmicos mensurados 72 horas após esta etapa do experimento mostraram um aumento significativo da glicemia para os animais dos grupos hiperglicêmicos em comparação aos animais dos grupos normoglicêmicos ($p<0,05$). A média e desvio padrão da glicemia para os grupos de não hiperglicêmicos foi de 100 ± 12 mg/dL e para os grupos hiperglicêmicos foi de 350 ± 129 mg/dL, conforme ilustrado na figura 3.

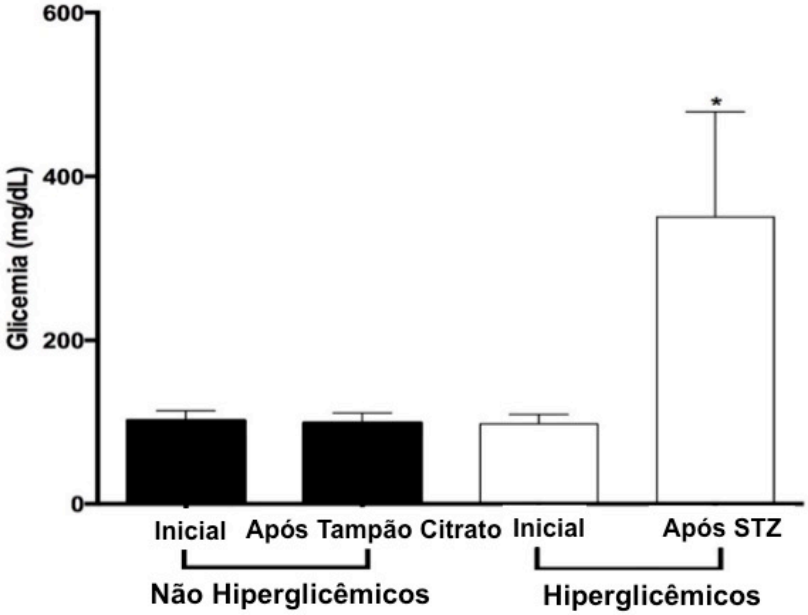

Figura 3: Média e Desvio padrão dos níveis glicêmicos antes e após a inoculação com estreptozotocina ou veículo dos animais pertencentes aos grupos Não Hiperglicêmicos e Hiperglicêmicos. Barras escuras

representam os animais Não Hiperglicêmicos e as barras brancas os animais Hiperglicêmicos. * representa diferença significativa entre os grupos para níveis glicêmicos iniciais e finais (ANOVA).

O tratamento dos animais pertencentes aos grupos de normo e hiperglicêmicos com metformina durante 15 dias não promoveu a diminuição significativa dos níveis glicêmicos ($p>0,05$). Os valores de glicemia após o tratamento foi de 81,25 ± 6,5 mg/dL para os normoglicêmicos e 436,25 ± 90,4 mg/dL para os hiperglicêmicos.

As secções histológicas coradas com Hematoxilina e Eosina foram utilizadas para realização das análises histométricas e os resultados foram ilustrados nas figuras 4 e 5. Foram observados níveis significativamente menores de neoformação óssea nos alvéolos dos animais hiperglicêmicos quando comparado aos animais do grupo não hiperglicêmico (Figura 4). O presente estudo também avaliou o efeito do tratamento com metformina sobre as fases iniciais de reparo ósseo alveolar tanto em animais normoglicêmicos quanto hiperglicêmicos. Inesperadamente, foi possível observar que o tratamento com metformina apresentou efeito negativo sobre a neoformação óssea dos animais normoglicêmicos (figura 4). Nos animais hiperglicêmicos a metformina não promoveu alterações significativas sobre o reparo ósseo alveolar. Imagens ilustrativas das secções histológicas são apresentadas na figura 5.

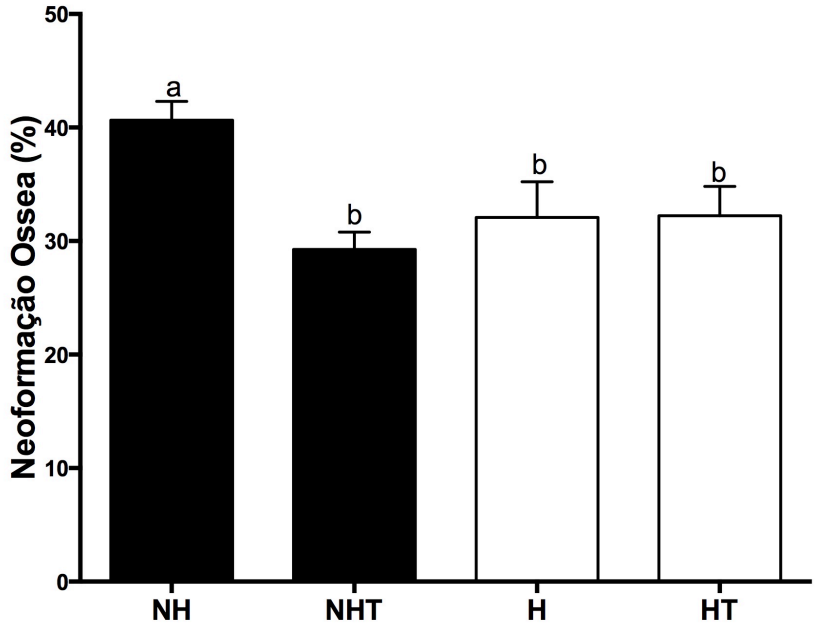

Figura 4: Porcentagem de osso neoformado nos alvéolos de ratos 8 dias pós exodontia para os diferentes grupos experimentais. Letras diferentes representam diferenças significativas entre os grupos avaliados pelo teste não paramétrico de Kruskal Wallis ($p<0,05$).

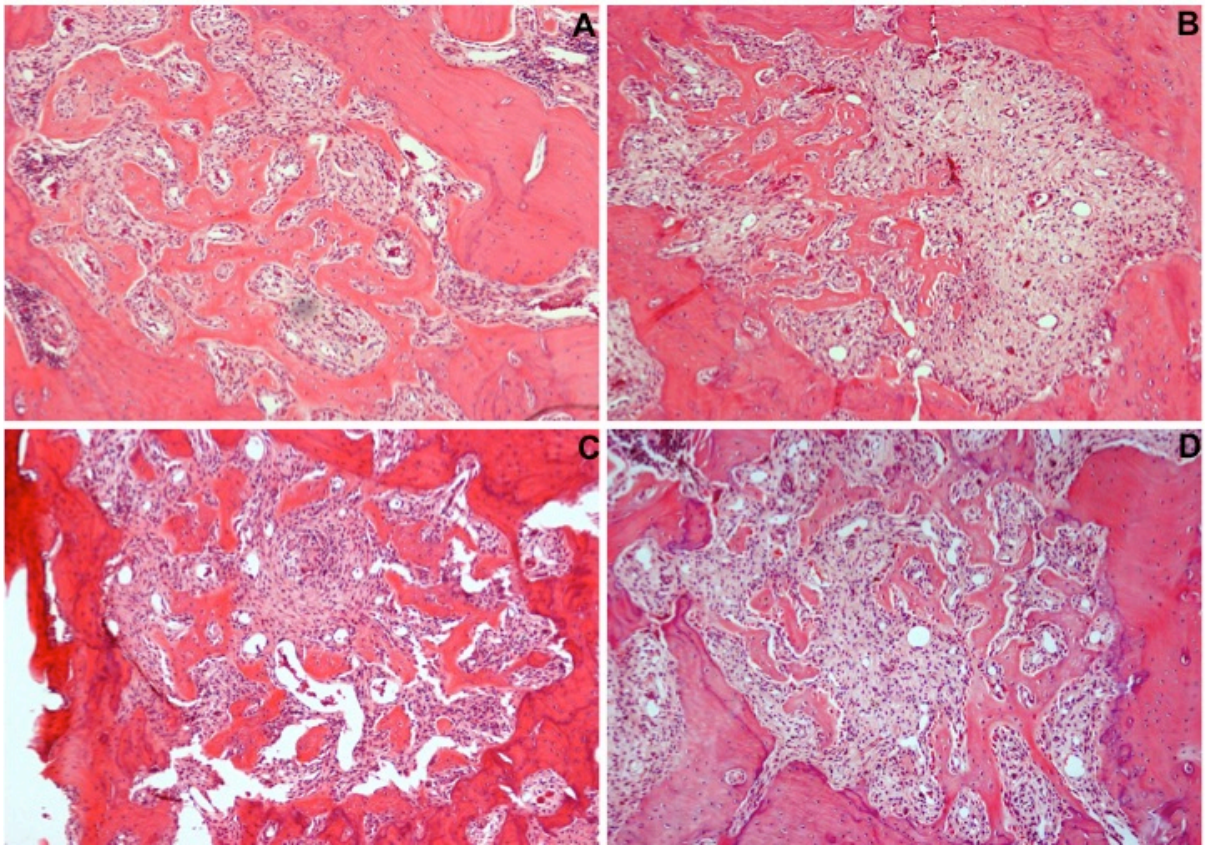

Figura 5: Imagens ilustrativas das secções histológicas dos alvéolos de ratos 8 dias após a exodontia para os grupos: Não Hiperglicêmico (A), Não Hiperglicêmico Tratado (B), Hiperglicêmico (C) e Hiperglicêmico Tratado (D). Aumento de 100x.

Por meio das análises de imunohistoquímica, foi obtido o número de células produtoras de OPG e RANKL. Foi detectado um menor número de células produtoras de OPG em animais hiperglicêmicos tratados ou não com metformina quando comparado ao grupo não hiperglicêmico. Animais normoglicêmicos tratados com metformina também apresentaram um menor número de células produtoras de OPG quando comparado aos normoglicêmicos não tratados e aos grupos de animais hiperglicêmicos tratados ou não (Figura 6A). Na figura 6B são ilustrados os resultados da contagem de células produtoras de RANKL e foi possível observar um menor número de células expressando este marcador nos grupos de animais hiperglicêmicos tratados ou não com metformina e nos normoglicêmicos tratados, quando comparados ao grupo não hiperglicêmico. Os resultados da análise da proporção OPG/RANKL para os diferentes grupos experimentais mostrou ausência de diferenças significativas entre animais normo e hiperglicêmicos (Figura 6C). As imagens representativas dos resultados das análises imunohistoquímicas para OPG e RANKL encontram-se na figura 7A-D e 7E-G, respectivamente.

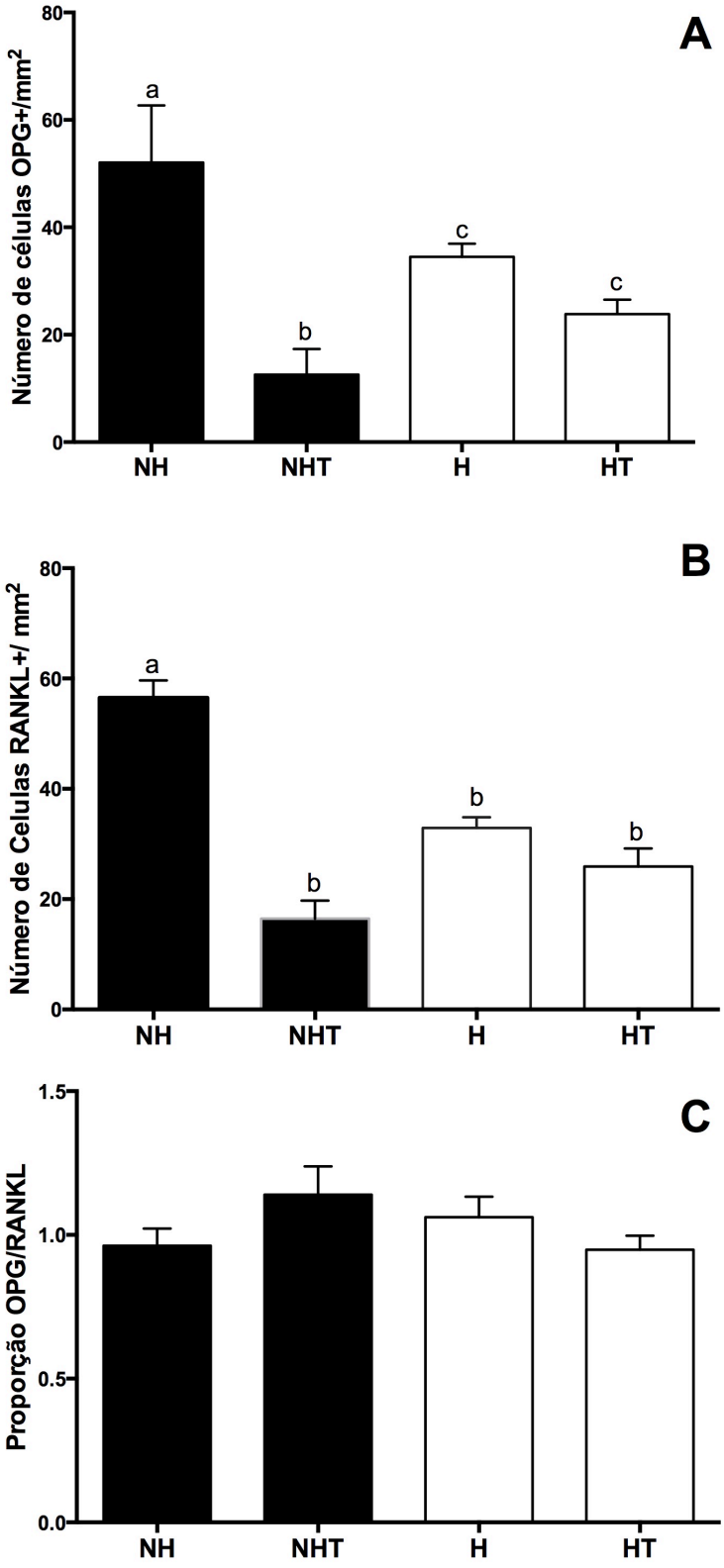

Figura 6: Média e desvio padrão da contagens do número de células positivas para OPG (A) e RANKL(B) e da proporção OPG/RANKL (C) nos alvéolos de ratos 8 dias após exodontia para os grupos Não Hiperglicêmicos (NH), Não Hiperglicêmicos Tratados (NHT), Hiperglicêmicos (H) e Hiperglicêmicos Tratados (HT). Letras diferentes representam diferenças significativas entre os grupos avaliados pelo teste não paramétrico de Kruskal Wallis ($p<0,05$)

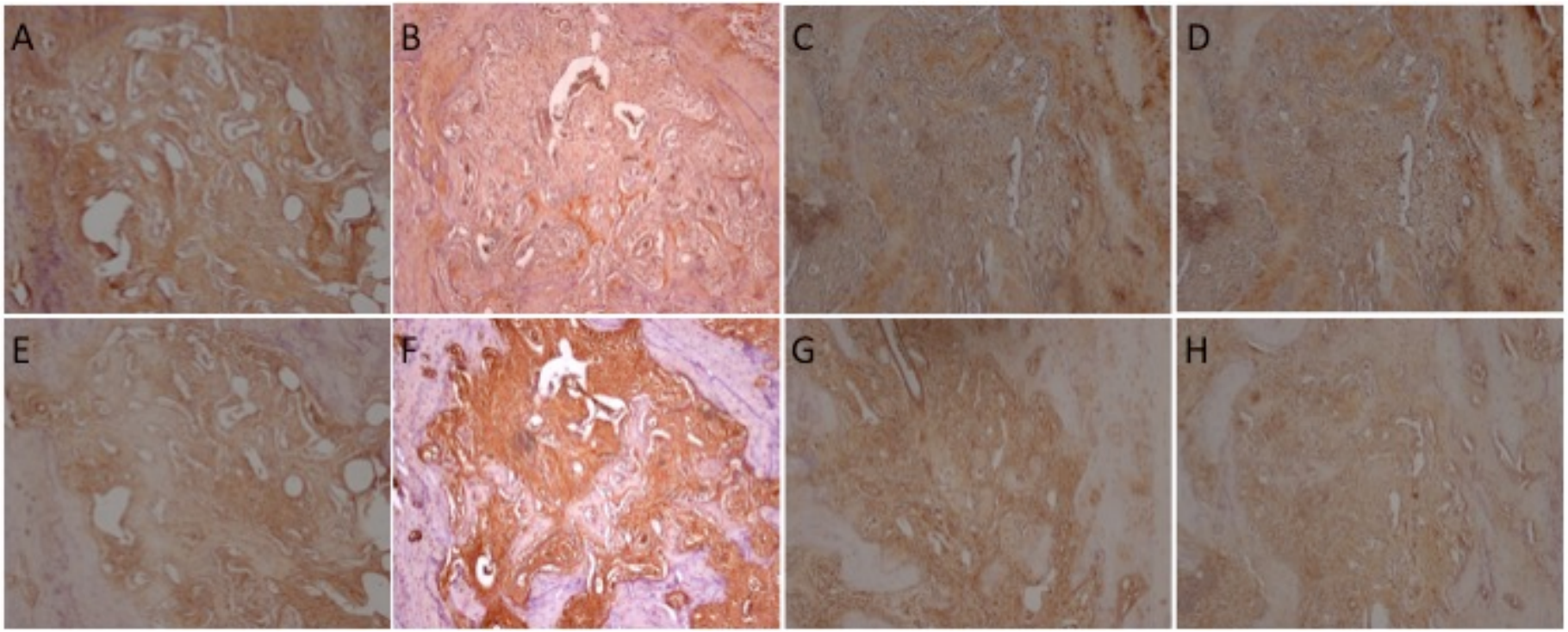

Figura 7: Imagens ilustrativas das secções histológicas dos alvéolos de ratos 8 dias após exodontia após reação de imunohistoquímica para OPG (A–D) e para RANKL (E-G) para os grupos: Não Hiperglicêmicos (A e E), Não Hiperglicêmicos Tratados (B e F), Hiperglicêmicos s (C e G) e Hiperglicêmicos Tratados (D e H). Aumento de 100x.

As análises qualitativas das reações de imunohistoquímicas para OCN e OPN não revelaram diferenças significativas entre animais normoglicêmicos e hiperglicêmicos tratados ou não com metformina os diferentes grupos experimentais. Estes resultados foram ilustrados nas figuras 8 e 9.

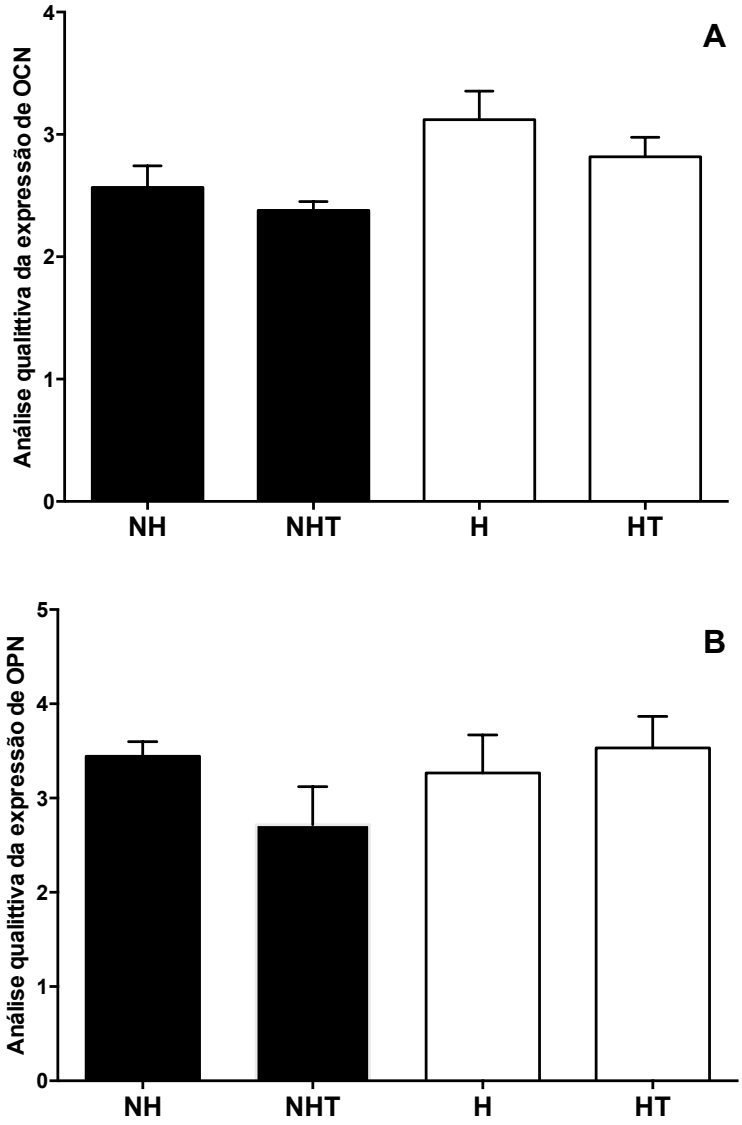

Figura 8: Média e desvio padrão da análise quantitativa da expressão para OCN (A) e OPN (B) nos alvéolos de ratos 8 dias após exodontia para os diferentes grupos experimentais Não Hiperglicêmicos (NH), Não Hiperglicêmicos Tratados (NHT), Hiperglicêmicos (H) e Hiperglicêmicos Tratados (HT). Letras diferentes representam diferenças significativas entre os grupos avaliados pelo teste não paramétrico de Kruskal Wallis ($p<0,05$)

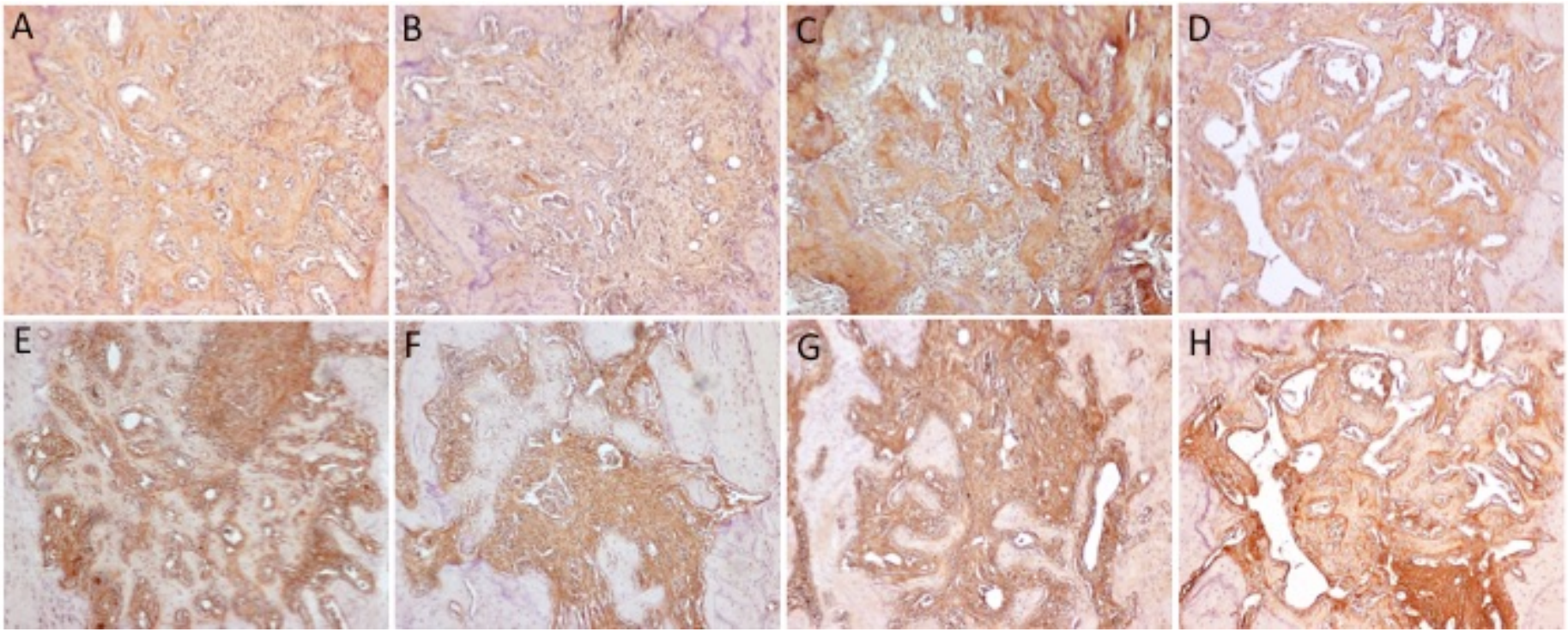

Figura 9: Imagens ilustrativas das secções histológicas dos alvéolos de ratos 8 dias pós exodontia após reação de imunohistoquímica para OCN (A–D) e para OPN (E- H) para os grupos: Controle (A e E), Controle Tratado (B e F), Diabéticos (C e G) e Diabéticos Tratados (D e H). Aumento de 100x.

5 DISCUSSÃO

O diabetes mellitus se dá pela alteração na secreção ou da utilização da insulina produzida pelas células β do pâncreas, e apresenta como principal característica a hiperglicemia. Para a indução da hiperglicemia, o presente estudo utilizou a administração de frutose e a inoculação de estreptozotocina, conforme descrito por Islam e Wilson (2012). O presente trabalho obteve sucesso na indução da hiperglicemia em concordância com outros estudos da literatura que constataram o aumento da glicemia após a administração intraperitoneal da STZ (Cignachi, 2014; Sabbag, 2000). Vale a pena ressaltar que o modelo de indução da hiperglicemia foi eficiente e todas as análises foram realizados apenas em animais com glicemia acima de 300mg/dL para os grupos hiperglicêmicos e hiperglicêmicos tratados.

Embora estudos anteriores tenham avaliado os efeitos adversos da diabetes sobre o processo de reparo ósseo alveolar em humanos (Lodder, 1988; Sharon et al., 2010) e animais (Mishima et al., 2002; Follak et al., 2004; Diniz et al., 2008; Wang et al., 2010; Colombo et al., 2011), de nosso conhecimento, nenhum estudo utilizou o modelo experimental de indução de hiperglicemia por frutose e inoculação de estreptozotocina para avaliar alterações em nível de reparo ósseo alveolar. Em concordância aos resultados obtidos por outros autores, o modelo experimental utilizado também foi capaz de promover uma menor taxa de neoformação óssea nos alvéolos dos animais hiperglicêmicos quando comparado aos normoglicêmicos. Segundo Fiorellini e Nevins (2000) a hiperglicemia característica da diabetes mellitus, afeta hormônios que regulam o metabolismo de fósforo e cálcio e consequentemente, promove tanto a diminuição da proliferação dos osteoblastos e produção de matriz extracelular, assim como aumenta a diferenciação dos osteoclastos. Devlin et al. (1996) demonstraram que ratos diabéticos apresentavam uma menor deposição de colágeno nos alvéolos pós exodontia, resultando em menores níveis de reparo ósseo. Mais recentemente, Chang et al. (2012) avaliaram o reparo ósseo alveolar em 7, 14 e 21 dias após exodontia em ratos com hiperglicemia induzida por inoculação de estreptozotocina e relataram uma significativa redução da neoformação óssea e do numero de trabéculas nos alvéolos destes animais. Além disto, os autores demonstraram que as fases iniciais do reparo apresentavam-se prejudicadas, o que sugere um retardo no processo de neoformação óssea em animais hiperglicêmicos.

Apesar de diversos estudos terem descrito o menor potencial de reparo nos animais diabéticos, poucos avaliaram o envolvimento de OPG e RANKL no reparo ósseo

associado a hiperglicemia. No presente estudo, foi observado uma redução dos níveis de OPG e RANKL nos animais hiperglicêmicos quando comparado aos normoglicêmicos. Estes resultados estão em acordo com os descritos por de Amorim et al. (2008), que utilizaram ratos com hiperglicemia induzida por aloxano e avaliaram por imunohistoquimica a expressão de OPG, RANK e RANKL e da proporção de RANKL/OPG, nas regiões de reparo ósseo 7 e 14 dias após a criação de um defeito ósseo nas tíbias. Os autores observaram uma redução no número de células positivas para OPG, RANK e RANKL nos animais diabéticos em 7 dias.

Embora estes dados possam sugerir um impacto negativo da hiperglicemia sobre o tecido ósseo, a análise da proporção RANKL/OPG ou OPG/RANKL representa mais adequadamente o impacto da hiperglicemia sobre as fases iniciais do reparo ósseo alveolar dos animais, uma vez que estes mediadores apresentam atividades combinadas. No presente estudo não foram detectadas diferenças significativas na proporção OPG/RANKL entre animais hiper e normoglicêmicos, resultados similares aos descritos por de Amorim et al. (2008) que também não observaram diferença na proporção RANKL/OPG entre animais diabéticos e normoglicêmicos. Em conjunto estes resultados sugerem que OPG e RANKL não estão diretamente associados a menor neoformação óssea observada nos animais hiperglicêmicos e que outras vias metabólicas (Wnt/β catenina, semaforinas, proteínas morfogenéticas ósseas, metaloproteinases) devem ser estudadas na tentativa de esclarecer o mecanismo responsável pela redução da neoformação óssea alveolar associada a hiperglicemia.

No presente estudo, também foi avaliada a expressão das proteínas: osteocalcina e osteopontina, nos alvéolos de ratos normo e hiperglicêmicos após oito dias da exodontia. Osteocalcina e osteopontina são proteínas associadas a formação de tecido ósseo e no presente estudo não foram detectadas diferenças significativas na síntese destas proteínas nos alvéolos pós exodontia dos animais hiper e normoglicêmicos. Estudos que avaliaram o envolvimento da osteocalcina e osteopontina com o reparo ósseo alveolar em animais diabéticos também são escassos na literatura, o que impede uma melhor discussão dos achados do presente estudo. Colombo et al. (2011) avaliaram por imunohistoquímica a presença de fatores relacionado a resposta inflamatória (TNF-α, IL-1β, IL-6 e TGF-β) e ao metabolismo ósseo (OCN e OPN) em animais diabéticos do tipo Goto-Kakizaki que receberam implantes. Os autores descreveram uma diminuição da formação de tecido mineralizado em animais, e associaram este resultado ao aumento da presença de TNF-α, IL-1β, IL-6 em diabéticos. Mais recentemente, Park e Kang (2012) observaram os efeitos

benéficos da irradiação com laser 980 nm GaAlAs *(galium-aluminum-arsenide*) sobre as fases iniciais do reparo ósseo alveolar pós exodontia em animais diabéticos e normoglicêmicos. Embora o objetivo dos trabalhos acima mencionados não seja similar ao do presente estudo, os autores descrevem ausência de diferenças nos níveis de osteocalcina e osteopontina nos alvéolos de animais normo e hiperglicêmicos, apresentando concordância com o dados obtidos nesta investigação.

É importante ressaltar que o presente estudo também avaliou o efeito do tratamento com metformina sobre as fases iniciais de reparo ósseo alveolar tanto em animais normo e hiperglicêmicos. Inesperadamente, foi possível observar que o tratamento com metformina apresentou efeito negativo sobre a neoformação óssea dos animais normoglicêmicos, e que a dose e o período utilizados para o tratamento dos animais neste estudo não foi capaz de reverter a hiperglicemia e seus efeitos deletérios sobre a neoformação óssea (figura 4).

A metformina é considerada o medicamento de escolha para o tratamento da diabetes tipo 2, e de nosso conhecimento nenhum estudo avaliou os efeitos desta droga sobre o reparo ósseo alveolar de ratos. Recentemente, Inoye et al. (2014) demonstraram que o tratamento de animais espontaneamente diabéticos da linhagem Goto-Kakizaky com metformina promoveu aumento da área de contato osso implante quando comparado aos diabéticos não tratados, o que sugere uma melhor neoformação óssea após o tratamento com o fármaco. No estudo de Jeyabalan et al. de 2013, foi avaliado o efeito do tratamento de camundongos e ratos normoglicêmicos com metformina sobre o reparo de fraturas ósseas. Os autores, relataram que a metformina não apresenta nenhum efeito sobre o reparo de fraturas. Ainda é importante ressaltar que os dois estudos acima citados avaliaram fases mais tardias do reparo ósseo (4 semanas), enquanto que o presente estudo avaliou as fases iniciais (8 dias), o que também poderia justificar as divergências observadas nos resultados.

Com relação aos marcadores estudados no presente estudo, não foram encontrados relatos na literatura nenhum estudo que tenha avaliado o efeito da metformina sobre a expressão de osteocalcina e osteopontina no reparo ósseo. Embora, não tenha sido observada efeito do tratamento com metformina sobre a síntese de OCN e OPN nas áreas de reparo ósseo alveolar de animais hiper e normoglicêmicos, o estudo *in vitro* de Kasai et al. (2009) demonstrou que a metformina inibiu significativamente a expressão gênica de RunX2, um fator de transcrição fundamental para a maturação dos osteoblastos, juntamente com a redução da expressão de OCN, OPN e sialoproteína óssea. Os autores sugerem que a

diferenciação osteoblástica é dependente da fosforilação da AMPK que pode ser inibida pela metformina.

O presente estudo também mostrou que os animais normo e hiperglicêmicos tratados com metformina não apresentaram diferença na proporção OPG/RANKL quando comparado aos não tratados. Resultados discordante ao descrito por Liu et al. (2012), que relataram que a metformina foi capaz de diminuir a perda óssea após indução de lesão periapical em ratos normoglicêmicos. Além disto, o grupo dos animais tratados apresentou uma redução do número de células RANKL positivas e aumento do numero de células OPG positivas, 14 e 28 após indução da lesão, sugerindo um efeito ósseo-protetor deste medicamento. Diferenças nas condições do tecido utilizado para análise (alvéolo em reparo e lesão peri-apical), bem como tempo de avaliação poderiam explicar as diferenças encontradas.

Novos estudos sobre o impacto negativo da hiperglicemia e do tratamento com metformina sobre reparo ósseo alveolar se fazem necessários afim de compreender os mecanismos e mediadores envolvidos no processo.

6 CONCLUSÃO

Com base nos dados obtidos no presente estudo é possível concluir que animais hiperglicêmicos apresentam uma menor taxa de neoformação óssea alveolar comparado aos animais normoglicêmicos. Porém, OPG, RANKL, OCN e OPN parecem não estar associados ao impacto negativo da hiperglicemia sobre as fases iniciais do reparo ósseo alveolar. Além disto, o tratamento com metformina foi capaz de reduzir os níveis de neoformação óssea em animais normoglicêmicos.

REFERÊNCIAS

Abbassy MA, Watari I, Soma K. The effect of diabetes mellitus on rat mandibular bone formation and microarchitecture. Eur J Oral Sci 2010; 118: 364–369.

Allan EH, Häusler KD, Wei T, Gooi JH, Quinn JM, Crimeen-Irwin B, Pompolo S, Sims NA, Gillespie MT, Onyia JE, Martin TJ. EphrinB2 regulation by PTH and PTHrP revealed by molecular profiling in differentiating osteoblasts. J Bone Miner Res. 2008 Aug;23(8):1170-81.

American Diabetes Association. Standards of medical care in diabetes - 2014. Diabetes Care 2014;37(Suppl. 1):S81–S90

de Amorim FP, Ornelas SS, Diniz SF, Batista AC, da Silva TA. Imbalance of RANK, RANKL and OPG expression during tibial fracture repair in diabetic rats. J Mol Histol. 2008 Aug;39(4):401-8.

Neve A, Corrado A, Cantatore FP. Osteocalcin: skeletal and extra-skeletal effects. J Cell Physiol. 2013 Jun;228(6):1149-53.

Andersen TL; Sondergaard TE; Skorzynska KE et al. A physical mechanism for coupling bone resorption and formation in adult human bone, American Journal of Pathology, vol. 174, no. 1, pp. 239–247, 2009.

Anderson DM, Maraskovsky E, Billingsley WL, Dougall WC, Tometsko ME, Roux ER, Teepe MC, DuBose RF, Cosman D, Galibert L. Nature. A homologue of the TNF receptor and its ligand enhance T-cell growth and dendritic-cell function. 1997 Nov 13;390(6656):175-9.

Aronovich S, Skope LW, Kelly JP, Kyriakides TC. The relationship of glycemic control to the outcomes of dental extractions. J Oral Maxillofac Surg. 2010 Dec;68(12):2955-61.

Arruda T, Sukekava F, de Souza AB, Rasmusson L, Araujo MG. 2012. Early healing in

alveolar sockets grafted with titanium granules. An experimental study in a dog model. J Biomed Mater Res Part A 2013:101A:1971–1976.

Bailey CJ, Day C. Traditional plant medicines as treatments for diabetes. Diabetes Care. 1989 Sep;12(8):553-64.

Bailey CJ, Turner RC. Metformin. N Engl J Med. 1996 Feb 29;334(9):574-9.

Belibasakis GN, Bostanci N. The RANKL-OPG system in clinical periodontology. J Clin Periodontol. 2012 Mar;39(3):239-48.

Boabaid F, Cerri PS, and Katchburian E. Apoptotic bone cells may be engulfed by osteoclasts during alveolar bone resorption in young rats. Tissue and Cell, vol. 33, no. 4, pp. 318–325, 2001.

Bolzan AD, Bianchi MS (2002) Genotoxicity of streptozotocin. Mutat Res 512:121–134 .

Boyce BF, Hughes DE, Wright KR, Xing L, and Dai A. Recent advances in bone biology provide insight into the pathogenesis of bone diseases. Laboratory Investigation, vol. 79, no. 2, pp. 83–94, 1999.

Boyle WJ, Simonet WS, Lacey DL. Osteoclast differentiation and activation. Nature. 2003 May 15;423(6937):337-42.

Boyle WJ, Penninger JM. OPGL is a key regulator of osteoclastogenesis, lymphocyte development and lymph-node organogenesis. Nature. 1999 Jan 28;397(6717):315-23.

Boyne P. J. and Kruger G. 0. (1962) Fluorescence microscopy of alveolar bone repair. Oral Surg. IS, 2655281.

Brunder SP, Horowitz MC, Mosca JD, Haynesworth SE. Monoclonal antibodies reactive with human osteogenic cell surface antigens. Bone 1997: 21: 225–235.

Cardaropoli G, Araujo M, Lindhe J: Dynamics of bone tissue formation in tooth extraction

sites. An experimental study in dogs. J Clin Periodontol 2003; 30, 809 -818.

Carling D. The AMP-activated protein kinase cascade--a unifying system for energy control. Trends Biochem Sci. 2004 Jan;29(1):18-24.

Cerri PS, Boabaid F, and Katchburian E, Combined TUNEL and TRAP methods suggest that apoptotic bone cells are inside vacuoles of alveolar bone osteoclasts in young rats, Journal of Periodontal Research, vol. 38, no. 2, pp. 223–226, 2003.

Chang PC, Chung MC, Wang YP, Chien LY, Lim JC, Liang K, Chong LY, Kuo YP, Chen CH, Chiang HC. Patterns of diabetic periodontal wound repair: a study using micro-computed tomography and immunohistochemistry. J Periodontol. 2012 May;83(5):644-52.

Chenu C, Colucci S, Grano M, Zigrino P, Barattolo R, Zambonin G, Baldini N, Vergnaud P, Delmas PD, Zallone AZ. 1994. Osteocalcin induces chemotaxis, secretion of matrix proteins, and calcium-mediated intracellular signaling in human osteoclast-like cells. J CellBiol 127:1149–1158.

Cignachi NP, Pesquero JB, Oliveira RB, Etges A, Campos MM. Kinin B1 Receptor Deletion Affects Bone Healing in Type 1 Diabetic Mice. J Cell Physiol. 2015 Dec;230(12):3019-28.

Claudino M, Gennaro G, Cestari TM, Spadella CT, Garlet GP, Assis GF. Spontaneous periodontitis development in diabetic rats involves an unrestricted expression of inflammatory cytokines and tissue destructive factors in the absence of major changes in commensal oral microbiota. Exp Diabetes Res. 2012;2012:356841.

Colombo JS, Balani D, Sloan AJ, Crean SJ, Okazaki J, Waddington RJ. Delayed osteoblast differentiation and altered inflammatory response around implants placed in incisor sockets of type 2 diabetic rats. Clin Oral Implants Res. 2011 Jun;22(6):578-86.

DeFranco DJ, Glowacki J, Cox KA, Lian JB. 1991. Normal bone particles are preferentially resorbed in the presence of osteocalcin-deficient bone particles in vivo.

Calcif Tissue Int 49:43–50.

Denhardt DT, Guo X. Osteopontin: a protein with diverse function. FASEB J. 1993;7:1475-82.

Devlin H, Garland H, Sloan P: Healing of tooth extraction sockets in experimental diabetes mellitus. J Oral Maxillofac Surg. 1996 Sep;54(9):1087-91.

Devlin H; Sloan P. Early bone healing events in the human extraction socket. Int. J. Oral Maxillofac. Surg. 2002; 31: 641–645.

Diniz SF, Amorim FP, Cavalcante-Neto FF, Bocca AL, Batista AC, Simm GE, Silva TA. Alloxan-induced diabetes delays repair in a rat model of closed tibial fracture. Braz. J Med Biol Res. 2008 May;41(5):373-9.

Doherty MJ, Ashton BA, Walsh S, Beresford JN, Grant ME, Canfield AE. Vascular pericytes express osteogenic potential in vitro and in vivo. J Bone Miner Res 1998: 13: 828–838.

Dougall WC, Glaccum M, Charrier K, Rohrbach K, Brasel K, De Smedt T, Daro E, Smith J, Tometsko ME, Maliszewski CR, Armstrong A, Shen V, Bain S, Cosman D, Anderson D, Morrissey PJ, Peschon JJ, Schuh J. RANK is essential for osteoclast and lymph node development. Genes Dev. 1999 Sep 15;13(18):2412-24.

Douglas, CR. Tratado de fisiologia aplicada às ciências médicas. 6ª. Ed. Rio de Janeiro: Guanabara Koogan, 2006.

Elefteriou F, Regulation of bone remodeling by the central and peripheral nervous system, Archives of Biochemistry and Biophysics, vol. 473, no. 2, pp. 231–236, 2008.

Emerton KB, Hu B, Woo AA et al., Osteocyte apoptosis and control of bone resorption following ovariectomy in mice. Bone, vol. 46, no. 3, pp. 577–583, 2010.

Erdogan Ö, Uçar Y, Tatlı U, Sert M, Benlidayı ME, Evlice B. A clinical prospective study

on alveolar bone augmentation and dental implant success in patients with type 2 diabetes. Clin Oral Implants Res. 2015 Nov;26(11):1267-75.

Fiorellini JP, Nevins ML. Dental implant considerations in the diabetic patient. Periodontol 2000. 2000 Jun;23:73-7.

Florencio-Silva R, Sasso GR, Sasso-Cerri E, Simões MJ, Cerri PS. Biology of Bone Tissue: Structure, Function, and Factors That Influence Bone Cells. Biomed Res Int. 2015;2015:421746.

Follak N, Klöting I, Wolf E, Merk H. Histomorphometric evaluation of the influence of the diabetic metabolic state on bone defect healing depending on the defect size in spontaneously diabetic BB/OK rats. Bone. 2004 Jul;35(1):144-52.

Friedenstein AJ, Chailakhyan RK, Geracimov UV. Bone marrow osteogenic stem cells: in vitro cultivation and transplantation in diffusion chambers. Cell Tissue Kinet 1987: 20: 263–272.

Frost HM , Intermediary Organization of the Skeleton, CRC Press, Boca Raton, Fla, USA, 1986.

Fukumoto and T. J. Martin. Bone as an endocrine organ. Trends in Endocrinology and Metabolism, vol. 20, no. 5, pp. 230–236, 2009.

Gursoy G, Acar Y, Alagoz S, Ankara SB. Osteopontin: A multifunctional Molecule. J Med and Med Science. 2010;1(3):055-060.

Goodarzi MO, Bryer-Ash M. Metformin revisited: re-evaluation of its properties and role in the pharmacopoeia of modern antidiabetic agents. Diabetes Obes Metab. 2005 Nov;7(6):654-65.

Graves DT, Kayal RA. Diabetic complications and dysregulated innate immunity. Front Biosci. 2008 Jan 1;13:1227-39.

Hardie DG. Minireview: the AMP-activated protein kinase cascade: the key sensor of cellular energy status. Endocrinology. 2003 Dec;144(12):5179-83. Epub 2003 Sep 4.

Hasegawa H, Ozawa S, Hashimoto K, Takeichi T, Ogawa T. Type 2 diabetes impairs implant osseointegration capacity in rats. Int J Oral Maxillofac Implants. 2008 Mar-Apr;23(2):237-46.

Hauge EM; Qvesel D; Eriksen EF; L. Mosekilde L; and Melsen F. Cancellous bone remodeling occurs in specialized compartments lined by cells expressing osteoblastic markers. Journal of Bone and Mineral Research, vol. 16, no. 9, pp. 1575–1582, 2001.

Hauschka PV, Lian JB, Cole DE, Gundberg CM. Osteocalcin and matrix Gla protein: vitamin K-dependent proteins in bone. Physiol Rev 1989;69:990–1047.

Hell RCR, Boeloni JN , Ocarino NM, Silva JF , Goes AM, Serakides R . Efeito da triiodotironina na expressão das proteínas ósseas durante a diferenciação osteogênica de células-tronco mesenquimais. Arq Bras Endocrinol Metab. 2011;55/5.

Hsieh YD, Devlin H, Roberts C. Early alveolar ridge osteogenesis following tooth extraction in the rat. Archs oral Bid. Vol. 39, No. 5, pp. 425428, 1994.

Ingram RT, Park YK, Clarke BL, Fitzpatrick LA. Age- and gender-related changes in the distribution of osteocalcin in the extracellular matrix of normal male and female bone. Possible involvement of osteocalcin in bone remodeling. J Clin Invest. 1994 Mar;93(3):989-97.

Inouye KA, Bisch FC, Elsalanty ME, Zakhary I, Khashaba RM, Borke JL. Effect of metformin on periimplant wound healing in a rat model of type 2 diabetes. Implant Dent. 2014 Jun;23(3):319-27.

Islam MS, Loots du T. Experimental rodent models of type 2 diabetes: a review. Methods Find Exp Clin Pharmacol. 2009 May;31(4):249-61.

Islam MS, Wilson RD. Experimentally induced rodent models of type 2 diabetes. Methods

Mol Biol. 2012; 933:161-74.

Isoda K, Young JL, Zirlik A, MacFarlane LA, Tsuboi N, Gerdes N, Schönbeck U, Libby P. Metformin inhibits proinflammatory responses and nuclear factor-kappaB in human vascular wall cells. Arterioscler Thromb Vasc Biol. 2006 Mar;26(3):611-7.

Jeyabalan J, Viollet B, Smitham P, Ellis SA, Zaman G, Bardin C, Goodship A, Roux JP, Pierre M, Chenu C. The anti-diabetic drug metformin does not affect bone mass in vivo or fracture healing. Osteoporos Int. 2013 Oct;24(10):2659-70.

Junaid A, Moon MC, Harding GEJ, Zahradka P. Osteopontin Localizes to the nucleus of 293 cells and associates with p1-like kinase-1. *Am J physiol cell Physiol*. 2007;292(2):c919-26.

Kasai T, Bandow K, Suzuki H, Chiba N, Kakimoto K, Ohnishi T, Kawamoto S, Nagaoka E, Matsuguchi T. Osteoblast differentiation is functionally associated with decreased AMP kinase activity. J Cell Physiol. 2009 Dec;221(3):740-9.

Katchaburian E, Arana VE. Histologia e Embriologia Oral. 2a. ed Rio de Janeiro: Guanabara Koogan; 2004.

Kennedy OD, Herman BC, Laudier DM, Majeska RJ, Sun HB, Schaffler MB. Activation of resorption in fatigue-loaded bone involves both apoptosis and active pro-osteoclastogenic signaling by distinct osteocyte populations. Bone. 2012 May;50(5):1115-22.

Kim K, Lee SH, Kim JH, Choi Y, Kim N. NFATc1 induces osteoclast fusion via up-regulation of osteoclast fusion and increased bone formation. Nat Med. 2006 Dec, 12 (12): 1403–9.

Knepper-Nicolai B, Reinstorf A, Hofinger I, Flade K, Wenz R, Pompe W. Influence of osteocalcin and collagen I on the mechanical and biological properties of Biocement D. Biomol Eng. 2002 Aug;19(2-6):227-31.

Kong YY, Yoshida H, Sarosi I, Tan HL, Timms E, Capparelli C, Morony S, Oliveira-dos-Santos AJ, Van G, Itie A, Khoo W, Wakeham A, Dunstan CR, Lacey DL, Mak TW,

Kumar GS. Orban's Oral histology & Embryology. 13th Edition, Elsevier;2013.Ch.9: pp. 207-8.

Kuru L, Griffiths GS, Petrie A, Olsen I. Alkaline phosphatase activity is upregulated in regenerating human periodontal cells. J Periodontal Res 1999: 34: 123–127.

Lian JB, Tassinari M, Glowacki J. 1984. Resorption of implanted bone prepared from normal and warfarin-treated rats. J Clin Invest 73:1223–1226.

Liu F, Malaval L, Aubin JE. Global amplification polymerase chain reaction reveals novel transitional stages during osteoprogenitor differentiation. J Cell Sci. 2003 May 1;116(Pt 9):1787-96.

Liu L, Zhang C, Hu Y, Peng B. Protective effect of metformin on periapical lesions in rats by decreasing the ratio of receptor activator of nuclear factor kappa B ligand/osteoprotegerin. J Endod. 2012 Jul;38(7):943-7.

Loder RT: The influence of diabetes mellitus on the healing of closed fractures. Clin Orthop 232:210, 1988.

Longhini R, Aparecida de Oliveira P, Sasso-Cerri E, Cerri PS. Cimetidine reduces alveolar bone loss in induced periodontitis in rat molars. J Periodontol. 2014 Aug;85(8):1115-25.

Longhini R, de Oliveira PA, de Souza Faloni AP, Sasso-Cerri E, Cerri PS. Increased apoptosis in osteoclasts and decreased RANKL immunoexpression in periodontium of cimetidine-treated rats. J Anat. 2013 Feb;222(2):239-47.

Luo G, Ducy P, McKee MD, Pinero GJ, Loyer E, Behringer RR, et al. Spontaneous calcification of arteries and cartilage in mice lacking matrix GLA protein. Nature 1997;386:78–81.

Masiello P, Broca C, Gross R, Roye M, Manteghetti M, Hillaire-Buys D, Novelli M, Ribes G. Experimental NIDDM: development of a new model in adult rats administered streptozotocin and nicotinamide. Diabetes. 1998 Feb;47(2):224-9.

Matsuo K, Irie N. Osteoclast-osteoblast communication. Arch Biochem Biophys. 2008 May 15;473(2):201-9.

Mealey, B.L. (2006) Periodontal disease and diabetes. A two-way street. Journal of American Dental Association 137: 26S–31S.

Mishima N , Sahara N, Shirakawa M , Ozawa H. Effect of streptozotocin-induced diabetes mellitus on alveolar bone deposition in the rat. Archives of Oral Biology 47 (2002) 843–849 .

Murshed M, Schinke T, McKee MD, Karsenty G. Extracellular matrix mineralization is regulated locally; different roles of two gla-containing proteins. J Cell Biol. 2004 Jun 7;165(5):625-30.

Nahles S, Nack C, Gratecap K, Lage H, Nelson JJ, Nelson K. Bone physiology in human grafted and non-grafted extraction sockets--an immunohistochemical study. Clin Oral Implants Res. 2013 Jul;24(7):812-9.

Nakashima T, Hayashi M, Fukunaga et al., Evidence for osteocyte regulation of bone homeostasis through RANKL expression. Nature Medicine, vol. 17, no. 10, pp. 1231–1234, 2011.

Negishi-Koga T , Shinohara M, Komatsu et al., Suppression of bone formation by osteoclastic expression of semaphoring 4D. Nature Medicine, vol. 17, no. 11, pp. 1473–1480, 2011.

Negishi-Koga T, Takayanagi H. Bone cell communication factors and Semaphorins. Bonekey Rep. 2012 Sep 19;1:183.

Neve A, Corrado A, Cantatore FP. Osteocalcin: skeletal and extra-skeletal effects. J Cell Physiol. 2013 Jun;228(6):1149-53.

Noble BS, Stevens H, Loveridge N, and Reeve J, Identification of apoptotic changes in osteocytes in normal and pathological human bone. Bone, vol. 20, no. 3, pp. 273–282, 1997.

Park JJ, Kang KL. Effect of 980-nm GaAlAs diode laser irradiation on healing of extraction sockets in streptozotocin-induced diabetic rats: a pilot study. Lasers Med Sci. 2012 Jan; 27(1):223-30.

Pederson L, Ruan M, Westendorf JJ, Khosla S, and Oursler MJ, Regulation of bone formation by osteoclasts involves Wnt/BMP signaling and the chemokine sphingosine-1-phosphate. Proceedings of the National Academy of Sciences of the United States of America, vol. 105, no. 52, pp. 20764–20769, 2008.

Pernicova I, Korbonits M. Metformin--mode of action and clinical implications for diabetes and cancer. Nat Rev Endocrinol. 2014 Mar;10(3):143-56.

Pietrokovski J. Extraction wound healing after tooth fracture in rats. J Dent Res. 1967 Jan-Feb;46(1):232-40.

Pontes Andersen CC, Buschard K, Flyvbjerg A, Stoltze K, Holmstrup P. Periodontitis deteriorates metabolic control in type 2 diabetic Goto-Kakizaki rats. J Periodontol. 2006 Mar;77(3):350-6.

Price PA, Otsuka AA, Poser JW, Kristaponis J, Raman N. Characterization of a gamma-carboxyglutamic acid-containing protein from bone. Proc Natl Acad Sci USA 1976;73:1447–51.

Price PA, Poser JW, Raman N. Primary structure of the gamma-carboxyglutamic acid containing protein from bovine bone. Proc Natl Acad Sci U S A. 1976 Oct;73(10):3374-5.

Price PA, Urist MR, Otawara Y. Matrix Gla protein, a new gamma-carboxyglutamic acid-

containing protein which is associated with the organic matrix of bone. Biochem Biophys Res Commun. 1983 Dec 28;117(3):765-71.

Price PA, Williamson MK. Primary structure of bovine matrix Gla protein, a new vitamin K-dependent bone protein. J Biol Chem 1985;260:14971–5.

Ram VS, Parthiban, Sudhakar U, Mithradas N, Prabhakar R. Bonebiomarkers in periodontal disease: a review article. J Clin Diagn Res. 2015 Jan;9(1):ZE07-10.

Raffa RB, Tallarida RJ. Modified 'Joyce model' of opioid dependence/withdrawal. Eur J Pharmacol. 2006 Dec 3;551(1-3):54-7.

Rees DA, Alcolado JC. Animal models of diabetes mellitus. Diabet Med. 2005 Apr;22(4):359-70.

Rena G, Pearson ER, Sakamoto K. . Molecular mechanism of action of metformin: old or new insights? Diabetologia 2013 Sep;56(9):1898-906.

Rice JS, Williamson MK, Price PA. Isolation and sequence of the vitamin K-dependent matrix Gla protein from the calcified cartilage of the soupfin shark. J Bone Miner Res 1994;9:567–76.

Rittling SR, Chambers AF. Role of osteopontin in tumour progression. British J Cancer. 2004;90:1877-81.

Robling AG and Turner CH. Mechanical Signaling for Bone Modeling and Remodeling. Crit Rev Eukaryot Gene Expr . 2009 ; 19(4): 319–338.

Rosser J, Bonewald LF. Studying osteocyte function using the cell lines MLO-Y4 and MLO-A5. Methods Mol Biol. 2012;816:67-81.

Roux S, Grenier G, Faucheux N. Cell responses to bone morphogenetic proteins and peptides derived from them: Biomedical applications and limitations . Cytokine & Growth Factor Reviews 20 (2009) 213–222S.

Schor SL. Fibroblast subpopulations as accelerators of tumor progression: the role of migration stimulating factor. EXS. 1995;74:273-96.

Schor AM, Canfield AE, Sutton AB, Arciniegas E, Allen TD. Pericyte differentiation. Clin Orthop and Rel Res 1995: 313: 81–91.

Scott MH, Lee S, D'Silva M, Chang CM, Yancey D, Allen J, Moossa AR. Effect of pancreatic allografts on vascular basement membrane thickness in the diabetic rat. Microsurgery. 1990;11(2):162-8.

Senta H, Park H, Bergeron E, Drevelle O, Fong D, Leblanc E, Cabana F, Roux S, Grenier G, Faucheux N. Cell responses to bone morphogenetic proteins and peptides derived from them: biomedical applications and limitations. Cytokine Growth Factor Rev. 2009 Jun;20(3):213-22.

Shanbhogue VV, Mitchell DM, Rosen CJ, Bouxsein ML. Type 2 diabetes and the skeleton: new insights into sweet bones. Lancet Diabetes Endocrinol. 2016 Feb;4(2):159-73.

Sims NA, Gooi JH. Bone remodeling: Multiple cellular interactions required for coupling of bone formation and resorption. Semin Cell Dev Biol. 2008 Oct;19(5):444-51.

Sodek J, Ganss B, McKee MD. Ostepontin. Crit Rev Oral Biol Med. 2000;11(3):279-303.

Sommerfeldt DW, Rubin CT. Biology of bone and how it orchestrates the form and function of the skeleton. Eur Spine J. 2001 Oct;10 Suppl 2:S86-95.

Soucacos PN, Johnson EO, Babis G . An update on recent advances in bone regeneration. Int. J. Care Injured 2008: 39S2, S1–S4S .

Souza MJ, Greenacre CB, Cox SK. Pharmacokinetics of orally administered tramadol in domestic rabbits (Oryctolagus cuniculus). Am J Vet Res. 2008 Aug;69(8):979-82.

Srinivasan K, Viswanad B, Asrat L, Kaul CL, Ramarao P. Combination of high-fat diet-fed and low-dose streptozotocin-treated rat: a model for type 2 diabetes and pharmacological screening. Pharmacol Res. 2005 Oct;52(4):313-20.

Subramani V, Thiyagarajan M, Malathi N, Rajan ST . OPN – Revisited. Journal of Clinical and Diagnostic Research. 2015 Jun, Vol-9(6): ZE10-ZE13.

Sunnerhagen M, Drakenberg T, Forsen S, Stenflo J. Effect of Ca2+ on the structure of vitamin K-dependent coagulation factors. Haemostasis 1996; 26(Suppl. 1):45–53.

Suzuki K, Kumanogoh A, Kikutani H. Semaphorins and their receptors in immune cell interactions. Nat Immunol. 2008 Jan;9(1):17-23. Takayanagi H. Osteoimmunology: shared mechanisms and crosstalk between the immune and bone systems. Nat Rev Immunol. 2007 Apr;7(4):292-304.

Tandal T, Borset M, Sundan A. Role of Osteopontin in Adhesion, Migration, cell Survival and Bone Remodeling. Exp Oncol. 2004;26(3):179-84.

Takemura Y, Osuga Y, Yoshino O, Hasegawa A, Hirata T, Hirota Y, Nose E, Morimoto C, Harada M, Koga K, Tajima T, Yano T, Taketani Y. Metformin suppresses interleukin (IL)-1beta-induced IL-8 production, aromatase activation, and proliferation of endometriotic stromal cells. J Clin Endocrinol Metab. 2007 Aug;92(8):3213-8.

Tataranni PA, Bogardus C. Changing habits to delay diabetes. N Engl J Med. 2001 May 3;344(18):1390-2.

Tewari P, Nath SS, Mazumdar G. Increased prothrombin time and lactic acidosis: rofecoxib drug interaction with acenocoumarin and metformin. Ann Card Anaesth. 2007 Jan;10(1):58-60.

Tomkinson A, Reeve J, Shaw RW, and Noble BS, The death osteocytes via apoptosis accompanies estrogen withdrawal in human bone. Endocrine Society Journals and Publications, vol. 82, pp. 3128–3135, 1997.

Wang F, Song YL, Li DH, Li CX, Wang Y, Zhang N, Wang BG. Type 2 diabetes mellitus impairs bone healing of dental implants in GK rats. Diabetes Res Clin Pract. 2010 Apr;88(1):e7-9.

Wang KX , Shi YF, Ron Y, Kazanecki CC, Denhardt DT. Plasma Osteopontin Modulates chronic Restraint stress Induced Thymus Atrophy by Regulating Stress Hormones : Inhibition by an Anti Osteopontin Monoclonal antibody. The Journal of Immunology. 2009;182:2485-91.

Wu AC, Morrison NA, Kelly WL, Forwood MR. MCP-1 expression is specifically regulated during activation of skeletal repair and remodeling. Calcif Tissue Int. 2013 Jun;92(6):566-75.

Wysowski DK, Armstrong G, Governale L. Rapid increase in the use of oral antidiabetic drugs in the United States, 1990-2001. Diabetes Care. 2003 Jun;26(6):1852-5.

Xiong J, Onal M, Jilka RL, Weinstein RS, Manolagas SC, and O'Brien CA, Matrix-embedded cells control osteoclast formation. Nature Medicine, vol. 17, no. 10, pp. 1235–1241, 2011.

Xiong J, Onal M, Jilka RL, Weinstein RS, Manolagas SC, O'Brien CA. Matrix-embedded cells control osteoclast formation. Nat Med. 2011 Sep 11;17(10).

Zoch ML, Clemens TL, Riddle RC. New insights into the biology of osteocalcin. Bone. 2016 Jan;82:42-9.

Yavropoulou MP, Yovos JG. Osteoclastogenesis--current knowledge and future perspectives. J Musculoskelet Neuronal Interact. 2008 Jul-Sep;8(3):204-16.

Yun TJ, Chaudhary PM, Shu GL, Frazer JK, Ewings MK, Schwartz SM, Pascual V, Hood LE, Clark EA. OPG/FDCR-1, a TNF receptor family member, is expressed in lymphoid cells and is up-regulated by ligating CD40. J Immunol. 1998 Dec 1;161(11):6113-21.

Zhao C ,Irie,Y. Takada et al., "Bidirectional ephrinB2-EphB4 signaling controls bone

homeostasis," Cell Metabolism, vol. 4, no. 2, pp. 111–121, 2006.

Zhao C, Irie N, Takada Y, Shimoda K, Miyamoto T, Nishiwaki T, Suda T, Matsuo K. Bidirectional ephrinB2-EphB4 signaling controls bone homeostasis. Cell Metab. 2006 Aug;4(2):111-21.